

## Укрытие реконструктивной пластины с использованием мышечной части пекторального лоскута при реконструкции нижней челюсти после сегментарной резекции

Д.В. Сикорский<sup>1</sup>, А.Н. Володин<sup>1</sup>, А.А. Чернявский<sup>2</sup>

<sup>1</sup>ГБУЗ НО Онкологический диспансер, Филиал № 1, Нижний Новгород;

<sup>2</sup>ГБОУ ВПО Нижегородская государственная медицинская академия Минздравсоцразвития России

**Контакты:** Дмитрий Валентинович Сикорский sikorski@freemail.ru

*В статье представлены сведения о предложенном способе укрытия реконструктивной пластины мышечной частью пекторального лоскута в случае сегментарной резекции нижней челюсти и восстановлении ее непрерывности титановой пластиной при достаточной площади покровных тканей (кожа и слизистая оболочка) и дефиците мягких тканей.*

**Ключевые слова:** реконструктивная пластина, пекторальный лоскут

### Wrapping around the reconstruction plate with a pectoralis muscle flap in mandibular repair after segmental resection

*D.V. Sikorskiy<sup>1</sup>, A.N. Volodin<sup>1</sup>, A.A. Chernyavskiy<sup>2</sup>*

<sup>1</sup>Oncology Dispensary, Branch One, Nizhny Novgorod;

<sup>2</sup>Nizhny Novgorod State Medical Academy, Ministry of Health and Social Development of Russia

*The paper gives information on the proposed procedure for wrapping around the reconstruction plate with a pectoralis muscle flap in case of segmental resection of the lower jaw and recovery of its continuity with a titanium plate if there is a sufficient area of integuments (skin and mucosa) and soft tissue shortage.*

**Key words:** reconstruction plate, pectoralis flap

Целесообразность и выбор способа реконструкции нижней челюсти после ее сегментарной резекции по-прежнему являются спорными [1]. У ряда пациентов, в том числе ослабленных соматически, реконструкция нижней челюсти в ходе операции не выполняется [2]. В настоящее время в хирургии опухолей головы и шеи восстановление непрерывности дуги нижней челюсти осуществляется в основном с помощью реконструктивной пластины [3] или посредством ревааскуляризованных костных ауто трансплантатов [4]. Использование реконструктивной пластины осуществимо гораздо чаще, чем ревааскуляризованных костных ауто трансплантатов, которые применимы только в условиях высокотехнологичной оснащенности, т. е. в избранных медицинских учреждениях. Вопрос отторжения реконструктивной пластины весьма насущен и в настоящее время окончательно не решен [5]. Подтверждением тому служит целый ряд публикаций, посвященных изучению и обсуждению данной проблемы [3]. Поэтому разработка новых способов укрытия реконструктивной пластины при восстановлении нижней челюсти после сегментарной резекции является актуальной.

Прорезывание реконструктивной пластины, используемой для восстановления непрерывности дуги нижней челюсти, является весьма серьезным осложне-

нием и может привести к необходимости повторной операции в этой тяжелой группе пациентов. Поэтому многие авторы предлагают принимать определенные меры по предотвращению прорезывания реконструктивной пластины через кожу и со стороны полости рта [4, 6].

Известен способ укрытия реконструктивной пластины местными тканями с сохранением надкостницы нижней челюсти на щечном лоскуте при восстановлении непрерывности дуги нижней челюсти после сегментарной резекции.

При данном способе возникают послеоперационные осложнения в виде прорезывания реконструктивной пластины через кожу и слизистую оболочку — до 50 % случаев. Кроме этого, в целом ряде случаев использовать местные ткани не удастся. Это связано с предшествующим лечением — лучевой терапией (ЛТ) с суммарной дозой (СОД) более 40 Гр, особенно в комбинации с химиотерапией, и его последствиями — стоматитом, фиброзом тканей и осложнениями опухолевого процесса — параканкротным воспалением, дисфагией, которые или сами по себе, или опосредованно могут привести к нарушению трофики и регенерации оперируемых тканей.

Использовать местные ткани для укрытия реконструктивной пластины также не представляется воз-

возможным, если пациент перенес ранее вмешательства в зоне операции, так как послеоперационные рубцы изменяют нормальное кровоснабжение формируемых лоскутов из местных тканей, что может привести к некрозу используемого пластического материала.

Наиболее надежным и современным способом укрытия реконструктивной пластины является использование ротированных кожно-жировых и кожно-мышечных лоскутов, сформированных вне зоны облучения первичной опухоли и путей регионарного лимфооттока на шее [7].

В качестве прототипа предлагаемого способа выбран известный способ укрытия реконструктивной пластины при реконструкции нижней челюсти после сегментарной резекции, включающий пластику дефекта пекторальным лоскутом [4, 7–9].

Этот способ осуществляют следующим образом.

Выполняют удаление опухоли с лимфатическими узлами шеи и осуществляют реконструкцию нижней челюсти титановой пластиной после сегментарной резекции. Пекторальный кожно-мышечный лоскут формируют по общепринятым правилам. Кожу при этом фиксируют швами к пекторальной фасции для предотвращения случайного отделения кожной площадки от мышечной ножки при манипуляциях с лоскутом. Затем лоскут перемещают к дефекту и укрывают дефект кожи или слизистой оболочки и одновременно и реконструктивную пластину.

При использовании известного способа кожная площадка пекторального кожно-мышечного лоскута восполняет дефект эпителиальной выстилки со стороны полости рта или кожи при их резекции. Благодаря хорошему кровоснабжению при адекватном формировании пекторальный лоскут весьма устойчив, даже в условиях некроза окружающих тканей [5, 8, 10].

Однако при этом способ имеет недостатки. Используемый пекторальный кожно-мышечный лоскут состоит из полоски большой грудной мышцы с проходящей по ее задней поверхности (в проксимальной части) и в ее толще (в дистальной части) питающей артерии с сопровождающими артерию венами, а также из кожной площадки, которая располагается на дистальной части мышечной ножки. Следует отметить, что бывает не вполне адекватное кровоснабжение кожи лоскута, особенно у женщин и гиперстеников, связанное, по-видимому, с наличием между мышечной ножкой и кожной площадкой лоскута «прослойки» из ткани молочной железы или жировой ткани, в которой возможна девиация сосудов, питающих кожу. При формировании лоскута эти сосуды могут пересекаться, если их направление отклоняется за пределы планируемой кожной площадки. Таким образом, площадь кожной площадки является определяющей для количества жировой ткани и ткани молочной железы у женщин между кожей и большой грудной мышцей.

Также необходимо учитывать, что для сшивания кожной площадки с пекторальной фасцией без натяжения, опасного сдавлением сосудов и ишемией кожи, при избытке подкожного жира и/или ткани молочной железы, при формировании лоскута приходится уменьшать эту прослойку по периметру лоскута. В случае некроза кожной части лоскута возникает потребность в некрэктомии, а при прорезывании реконструктивной пластины — встает вопрос об ее удалении или попытке сохранения путем укрытия перемещенными тканями [6].

При укрытии реконструктивной пластины пекторальным кожно-мышечным лоскутом ранние послеоперационные осложнения в виде прорезывания пластины, тотального некроза кожно-мышечного лоскута составляют 47,7% [4].

Задачей исследования является сокращение и/или профилактика послеоперационных осложнений в виде прорезывания пластины при выполнении операций, сопровождающихся восстановлением непрерывности дуги нижней челюсти реконструктивной пластиной в случае достаточных по площади покровных тканей (кожа и слизистая оболочка) и при дефиците мягких тканей.

Поставленная задача решается тем, что в предлагаемом способе укрытия реконструктивной пластины при реконструкции нижней челюсти после сегментарной резекции, включающем пластику дефекта пекторальным лоскутом, используют только мышечную часть пекторального лоскута без кожной площадки, формируя муфту вокруг реконструктивной пластины.

Способ позволяет сократить и/или предупредить послеоперационные осложнения, вызванные прорезыванием реконструктивной пластины, за счет формирования вокруг нее дополнительно к местным тканям мягкотканной муфты из мышечной части пекторального лоскута без использования его кожной площадки в случае дефицита мягких тканей и достаточных по площади покровных тканей (кожа и слизистая оболочка). Кроме этого, в случае достаточных по площади покровных тканей использование мышечной части пекторального лоскута без кожной площадки позволяет адекватно укрыть реконструктивную пластину без риска некроза кожной площадки, вызванного пересечением или сдавлением питающих кожу сосудов.

Предлагаемый способ осуществляют следующим образом.

После выполнения резекционного этапа операции сегмент нижней челюсти реконструируют индивидуально смоделированной титановой пластиной по общепринятой методике. Мышечную часть пекторального лоскута используют для укрытия реконструктивной пластины при дефиците мягких тканей после окончания резекционного этапа операции.

Ширина формируемого лоскута из большой грудной мышцы должна соответствовать длине укрываемой части

реконструктивной пластины. При этом большая грудная мышца, перемещаемая под кожей шеи с грудной клетки, является первым слоем муфты вокруг реконструктивной пластины, 2-й слой мягкой тканной муфты обеспечивает кожа, а со стороны полости рта — слизистая оболочка, в случае возможности сшивания их без натяжения — обеспечивают покровную функцию.

Клинический пример дан в виде выписки из истории болезни.

Больная М., 55 лет, история болезни № 4441, госпитализирована в 2009 г. по поводу мукоэпидермоидного рака правой околоушной слюнной железы T4aN0M0 IVa (рис. 1а, б). Состояние после ЛТ в 2009 г. СОД 40 Гр без регрессии опухоли. Ограничение подвижности нижней губы справа на стороне опухоли (рис. 1б) обусловлено опухолевой инвазией лицевого нерва.

Клинически и по данным магнитно-резонансной томографии (МРТ) выявлено распространение опухоли на глоточный отросток и жевательную мышцу с врастанием опухоли в надкостницу нижней челюсти (рис. 2а, б), что является показанием к сегментарной резекции нижней челюсти. Сохранный зубной ряд и возможность адекватного глотания определяют показания к одномоментной реконструкции нижней челюсти. Невозможность использования ревааскуляризованного костного аутотрансплантата из-за отсутствия микрохирургической техники позволяет восстановить дугу нижней челюсти только путем использования реконструктивной пластины.

Также необходимость паротидэктомии с истончением щечного лоскута на фоне проведенной ранее ЛТ ставит под сомнение адекватное укрытие без последую-

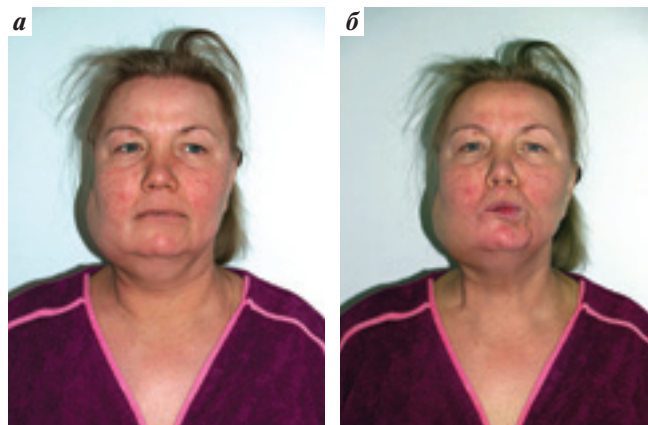

Рис. 1. Внешний вид пациентки до операции

щего прорезывания используемой металлической конструкции только местными тканями. Выполнена паротидэктомия с резекцией лицевого нерва на протяжении с сегментарной резекцией нижней челюсти с экзартикуляцией, фасциально-футлярное иссечение клетчатки шеи, трахеостомия (рис. 3). Доступ к опухоли осуществляется путем мобилизации щечного лоскута. Разрез по Бергману предпочтен срединному в связи с имеющимся до операции парезом лицевого нерва и планируемой паротидэктомией с резекцией лицевого нерва на протяжении, т. е. в клинической ситуации с прогнозируемым полным парезом мимических мышц на стороне операции.

Важным с точки зрения абластики является включение в удаляемый препарат околоушно-жевательной фасции и надкостницы, которые будут границами фут-

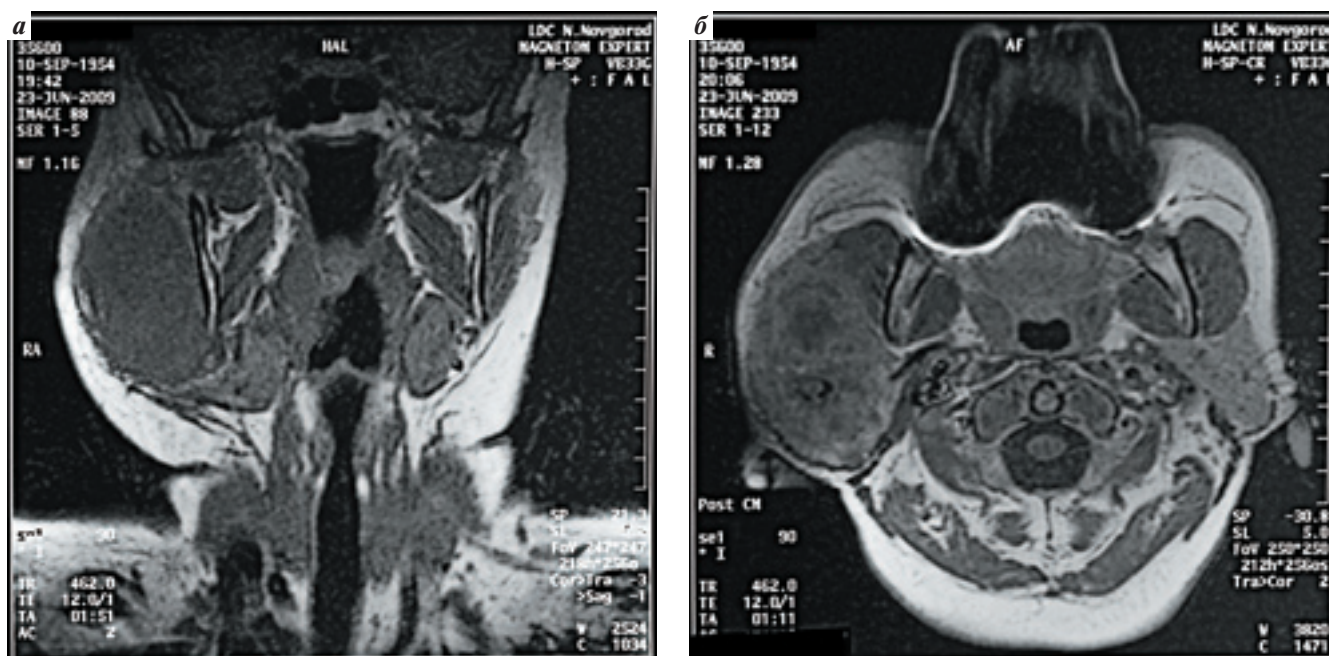
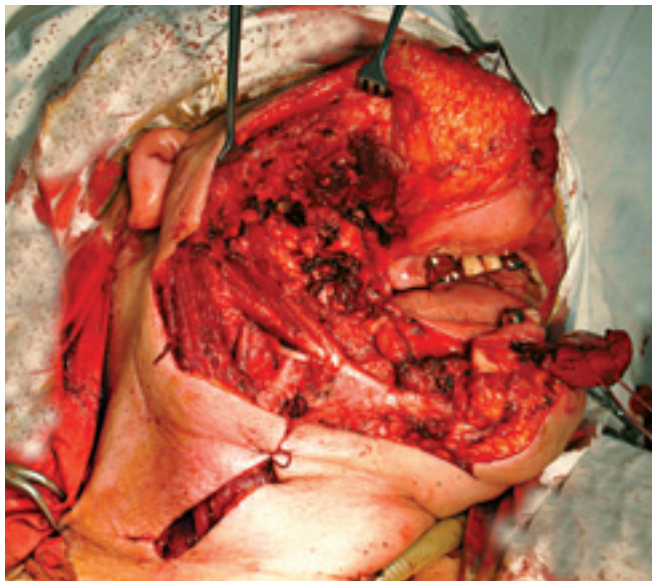


Рис. 2. Данные МРТ до операции во фронтальной (а) и горизонтальной (б) проекции. Распространение опухоли на глоточный отросток правой околоушной слюнной железы, жевательную мышцу и надкостницу ветви нижней челюсти

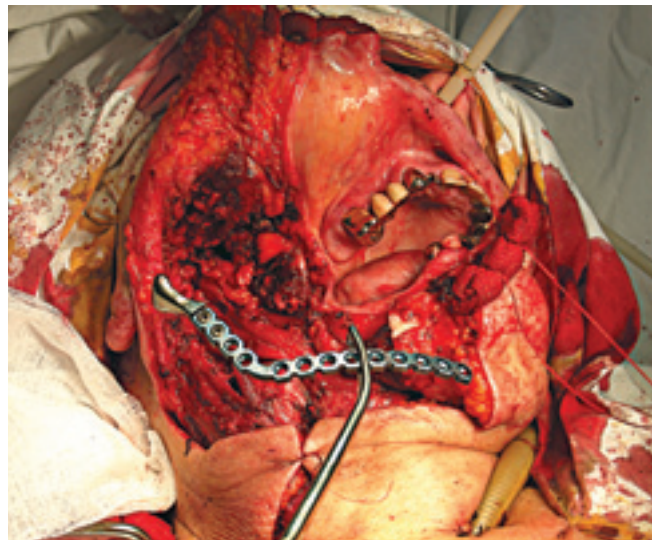




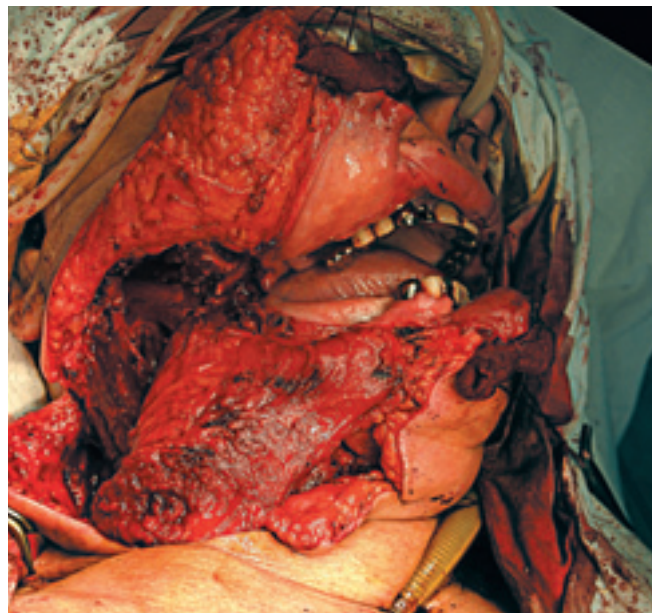
**Рис. 3.** Операционная рана по окончании резекционного этапа операции — выполнена тотальная паротидэктомия справа с резекцией лицевого нерва и наружной сонной артерии на протяжении, сегментарная резекция нижней челюсти с экзартикуляцией, фасциально-фулярное иссечение клетчатки шеи, интубация через трахеостому

ляра, в который заключена околоушная слюнная железа и нижняя челюсть. При этом необходимо учитывать, что лимфоотток от нижней челюсти и прилежащих к ней мягких тканей осуществляется, в том числе, и через надкостницу нижней челюсти. Поэтому во время резекционного этапа операции сохранена связь препарата клетчатки шеи с надкостницей нижней челюсти. Препарат при этом удален единым блоком без нарушений футлярной целостности (первичная опухоль, сегмент нижней челюсти, покрытый надкостницей, клетчатка шеи с лимфатическими узлами).

Образовавшийся дефект нижней челюсти — от второго премоляра до суставной впадины височной кости. Экзартикуляция в височно-нижнечелюстном суставе выполнена в связи с выбором для реконструкции титановой реконструктивной пластины. По общепринятым правилам, реконструктивная пластина должна быть фиксирована к нижней челюсти винтами бикортикально (через наружную и внутреннюю кортикальную пластинку), что невозможно в данной клинической ситуации, связанной с резекцией нижней челюсти на уровне ветви нижней челюсти, практически сразу под вырезкой между суставным и венечным отростком. То есть на остающейся части ветви нижней челюсти после резекции практически не остается места для фиксации реконструктивной пластины винтами. Поэтому использована угловая реконструктивная пластина с «имплантатом мышечкового отростка» (название взято в кавычки в связи с использованием в каталоге производителя не совсем точного термина, так как данный имплантат восстанавливает удаленный суставной отросток ниж-



**Рис. 4.** Смоделирована титановая угловая реконструктивная пластина Copmet с фиксированным к ней «имплантатом мышечкового отростка»



**Рис. 5.** После фиксации к телу нижней челюсти и в суставной впадине реконструктивная пластина укрыта пекторальным лоскутом (использована только мышечная часть) из-за дефицита мягких тканей для адекватного укрытия пластины

ней челюсти) (рис. 4). Оставшихся мягких тканей оказалось достаточно для укрытия вертикальной части пластины с «имплантатом мышечкового отростка», восстанавливающей ветвь нижней челюсти. Указанный объем резекции в полости рта делает возможным без натяжения сшить слизистую оболочку щеки со слизистой оболочкой задних отделов дна полости рта над реконструктивной пластиной.

После паротидэктомии с удалением околоушно-жевательной фасции и надкостницы резецируемого сегмента нижней челюсти щечный лоскут оказался ис-

тонченным (толщина  $< 0,8$  см), что делало укрытие только этим лоскутом угла и горизонтальной части реконструктивной пластины крайне опасным в плане прорезывания. В связи с дефицитом объема мягких тканей при достаточной площади эпителиального покрова (кожи и слизистой оболочки полости рта) было решено использовать лоскут большой грудной мышцы для формирования первого слоя мягкотканной муфты над горизонтальной частью и углом реконструктивной пластины (рис. 5). Лоскут сформирован шириной, соответствующей укрываемой части реконструктивной пластины. Следует учитывать весьма значимое сокращение мышечного лоскута, которое нивелируется при фиксации лоскута к окружающим тканям во время формирования муфты.

Послеоперационный период без осложнений, послеоперационные раны зажили первично, в полости рта — несколько замедленно в связи с предшествовавшей ЛТ. Восстановлено самостоятельное глотание, дыхание через естественные дыхательные пути; после рентгенологического контроля, который подтвердил восстановление адекватного глотания, удалены трахеостомическая трубка и зонд, установленный для энтерального питания в послеоперационном периоде.

Трахеостома полностью зажила. Сохраняется незначительный тризм, обусловленный рубцеванием вокруг реконструированного височно-нижнечелюстного сустава. Сохраняется стойкая ксеростомия как следствие ЛТ.

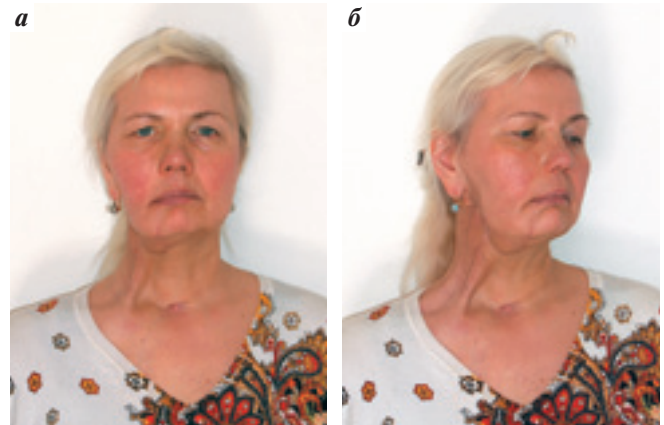

Рис. 6. Внешний вид пациентки через 2,5 года после выполнения операции. Сохранены контуры лица, в том числе и нижней зоны лица. Контурируется ножка пекторального лоскута. Сохраняется след от наложенной трахеостомы в яремной вырезке

Движения в плечевом суставе ограничены не в полном объеме, так как при мобилизации лоскута сохранена ключичная порция мышцы, обеспечивающая возможность движений. После операции происходит некоторая атрофия мышечной ножки лоскута, связанная с денервацией лоскута при мобилизации. Но, несмотря на атрофию, ножка лоскута продолжает контурироваться под кожей шеи (рис. 6). Данных за прогрессию заболевания нет.

Речь понимаемая. При сохраненном зубном ряде пациентка при ограничении приема твердой пищи прини-

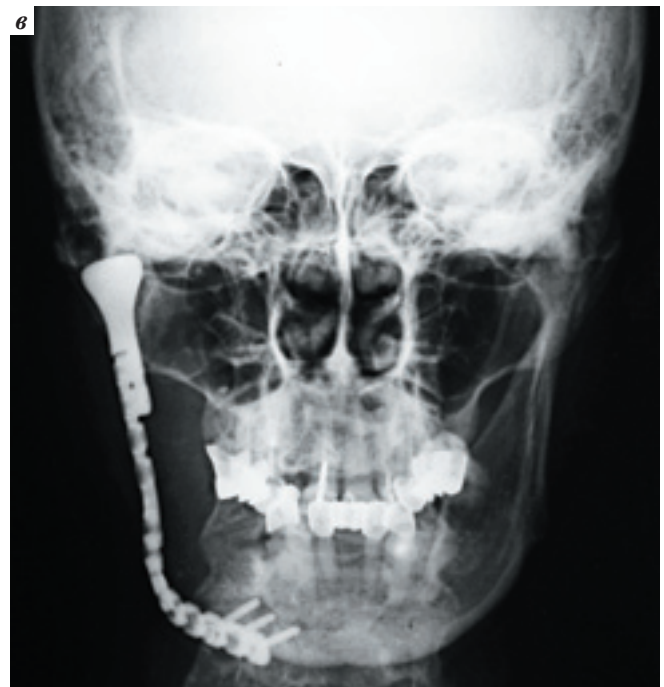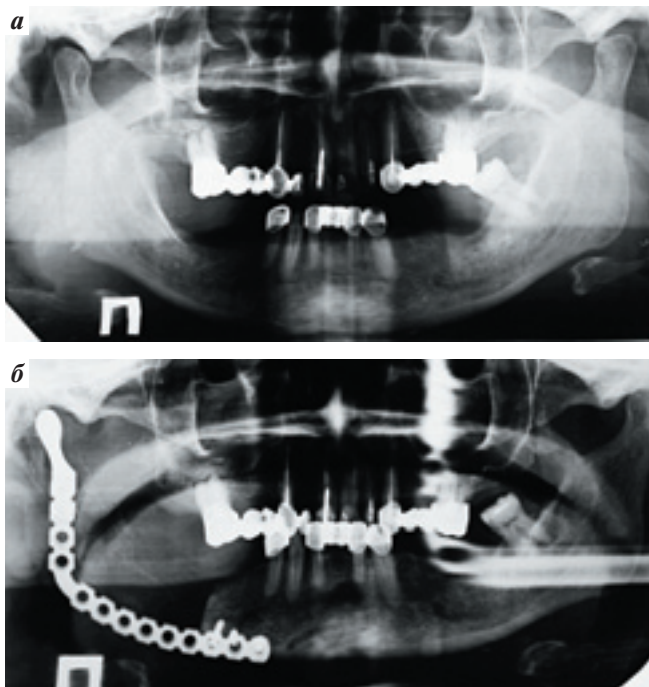


Рис. 7. Ортопантограммы до и после операции и рентгеновский снимок в прямой проекции. На ортопантограмме до операции (рис. 7а) определяется мягкотканная тень от опухоли околоушной слюнной железы. На ортопантограмме после операции (рис. 7б) имеется артефакт от реконструктивной пластины. На рентгенограмме после операции (рис. 7в) видно положение реконструктивной пластины относительно лицевого скелета



мает жидкую и мягкую пищу с возможностью жевания, так как восстановлена непрерывность дуги нижней челюсти после ее сегментарной резекции. Таким образом, с помощью предлагаемого метода достигнут максимально возможный уровень функциональной реабилитации у пациента сложной клинической группы (рис. 7).

По данной методике оперировано 8 больных, которых в плане комбинированного и комплексного лечения выполнена операция с сегментарной резекцией нижней челюсти и ее реконструкцией титановой пластиной Conmet. Из них 6 больных оперированы по поводу местно-распространенного и рецидивного орофарингеального плоскоклеточного рака (задняя треть языка — 3 больных, ретромолярная область — 2, дно полости рта — 1) и 2 больных — по поводу мукоэпидермоидного рака околоушной слюнной железы. Большинство из них — 6 больных — оперированы после проведенной ранее ЛТ и химиолучевой (цисплатин + 5-фторурацил) терапии: СОД 40–50 Гр — 4 пациента, СОД 60–70 Гр — 2. Без предшествующей ЛТ оперированы 2 больных в связи с массивной костной деструкцией (более 2/3 высоты тела нижней челюсти) из-за угрозы патологического перелома.

В послеоперационном периоде отмечен 1 (12,5%) случай пролежня вокруг реконструктивной пластины и 1 (12,5%) случай остеорадионекроза в зоне фиксации пластины.

При общем числе в 25% эти осложнения определили показания к удалению реконструктивной пластины. Следует отметить, что в обоих случаях осложнений с прорезыванием реконструктивной пластины через кожу с первичным полным заживлением в полости рта полученная СОД составляла 40 Гр у астенизированных больных с локализацией опухоли в задней трети языка с распространением на ткани дна полости рта и надкостницу угла нижней челюсти. Причиной данных осложнений, по нашему мнению, было не вполне адекватное определение показаний к реконструкции нижней челюсти у ослабленных больных.

По результатам работы подана заявка на изобретение № 2011152433 от 21.12.2011.

Таким образом, предложенный способ может быть рекомендован для укрытия реконструктивной пластины при восстановлении дуги нижней челюсти после ее сегментарной резекции в случаях, достаточных по площади покровных тканей (кожа, слизистая оболочка), и при дефиците мягких тканей.

## ЛИТЕРАТУРА

1. Матякин Е.Г., Алиев М.Д., Уваров А.А. и др. Виды резекций нижней челюсти и методы пластики при раке полости рта. Тезисы докладов I Международного симпозиума по пластической и реконструктивной хирургии в онкологии. М., 1997.
2. Maisel R.H., Adams G.L. Osteomyocutaneous reconstruction of the oral cavity. Arch Otolaryngol 1983 Nov;109:731–4.
3. Davidson J., Boyd B., Gullane P. et al. A comparison of the results following oromandibular reconstruction using a radial forearm flap with either radial bone or a reconstruction plate. Plast Reconstr Surg 1991 Aug;88(2):201–8.
4. Кропотов М.А. Органосохраняющие и реконструктивные операции на нижней челюсти в комбинированном лечении рака слизистой оболочки полости рта. Дис. ... д-ра мед. наук. М., 2003.
5. Доброхотова В.З. Анализ осложнений реконструктивных операций при злокачественных опухолях полости рта. Дис. ... канд. мед. наук. М., 2006.
6. Hojo J.A., Sanroman J.F., Bueno P.R. et al. Primary mandibular reconstruction with bridging plates. J Craniomaxillofac Surg 1994 Feb;22(1):43–8.
7. Guerrissi J.O., Taborda G.A. Immediate mandibular reconstruction use of titanium plate reconstructive system and musculocutaneous pectoralis mayor flap. J Craniomaxillofac Surg 2000;28:284–5.
8. Ariyan S. The pectoralis major myocutaneous flap. A versatile flap for reconstruction in the head and neck. Plast Reconstr Surg 1979 Jan;63(1):73–81.
9. Mc Gregor I.A. A «defensive» approach to the island pectoralis major myocutaneous flap. Br J Plast Surg 1981 Oct;34(4):435–7.
10. Shah J.P., Haribhakti V., Loree T.R. et al. Complications of the pectoralis major myocutaneous flap in head and neck reconstruction. Am J Surg 1990 Oct;160(4):352.