

Височный фасциально-аponeвро-тический лоскут в лечении рака ретромолярной области

Д.В. Сикорский¹, С.О. Подвизников², А.Н. Володин¹

¹ГБУЗ НО «Нижегородский областной онкологический диспансер», филиал №1; 603081, Нижний Новгород, Анкудиновское шоссе, 1;
²кафедра онкологии ГБОУ ДПО «Российская медицинская академия последипломного образования» Минздрава России,
125993, Москва, ул. Баррикадная, 2/1

Контакты: Дмитрий Валентинович Сикорский sikorski-d@mail.ru

В статье представлена детализированная техника укрытия дефекта слизистой оболочки ретромолярной области височным фасциально-аponeвро-тическим лоскутом, применительно к хирургическому этапу в комбинированном и комплексном лечении.

Ключевые слова: височный фасциально-аponeвро-тический лоскут, ретромолярная область, орофарингеальный рак, органосохраняющая операция

Temporal fascial and aponeurotic flap for treatment of the retromolar area cancer

D. V. Sikorskiy¹, S. O. Podvyaznikov², A. N. Volodin¹

¹Nizhny Novgorod Regional Oncology Dispensary, Branch No. 1; 603081, 1, Ankudinovskoye highway, Nizhny Novgorod, Russia;
²Department of Oncology of Institution of Additional Vocational Education «Russian Medical Academy of Post-Graduate Education»,
Ministry of Health of Russia, 2/1, Barrikadnaya St., Moscow, 125993

The article represents a detailed technique of hiding mucosa defects in the retromolar area with temporal fascial and aponeurotic flap as applied to the surgical stage in the combined and complex treatment.

Key words: temporal fascial and aponeurotic flap, retromolar area, oropharyngeal cancer, sparing surgery

Введение

При небольших по размеру дефектах слизистой оболочки боковых отделов ротоглотки, ретромолярной области и задних отделов щеки для укрытия подлежащих тканей, в том числе и подвисочной ямки, может использоваться височный фасциально-аponeвро-тический лоскут на поверхностных височных сосудах.

Материалы и методы

В основу данной статьи положены клинические наблюдения за пациентами, которые были оперированы в ГБУЗ НО «Нижегородский областной онкологический диспансер», филиал №1 (до 2010 г. – ГУЗ НО «Онкологический диспансер города Нижнего Новгорода») в период с 2005 по 2014 г. Предлагаемая техника использована в ходе комбинированных операций по поводу плоскоклеточного рака слизистой оболочки ретромолярной области, сопровождавшихся краевой резекцией нижней челюсти с площадью дефекта слизистой оболочки не более 20 см². Другими словами, выполнены органосохраняющие операции без нарушения непрерывности дуги нижней челюсти без формирования значительного дефекта эпителиальной поверхности и без выраженного дефицита мягких тканей (рис. 1). Также следует отметить невозможность укрытия пострезекционного дефекта местными тканями

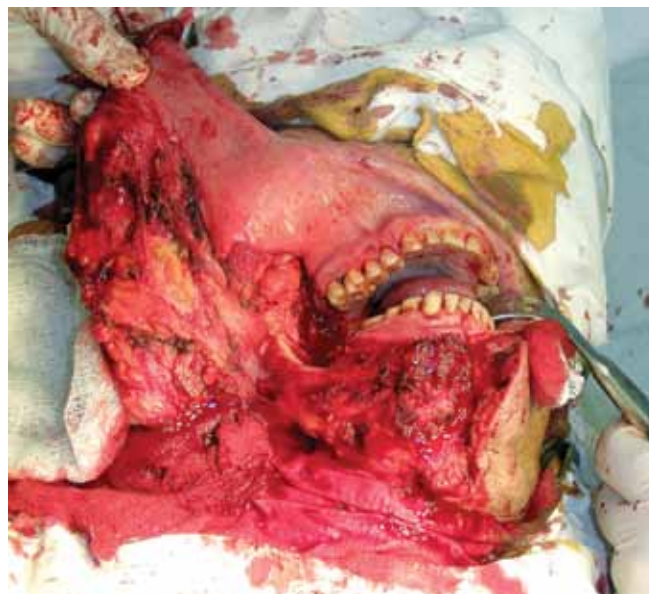

Рис. 1. Вид операционной раны по окончании резекционного этапа вмешательства – выполнено удаление опухоли слизистой оболочки правой ретромолярной области с краевой резекцией внутреннего угла нижней челюсти, фасциально-футлярное иссечение клетчатки шеи

в столь функционально значимой анатомической области в дистальном отделе полости рта.

Всего с использованием данной техники оперированы 14 пациентов с рецидивными и остаточными опухолями ретромолярной области. Размер опухоли не превышал 2 см. В этой группе больных по данным рентгеновского исследования (ортопантомография, рентгенография в боковой проекции, мультиспиральная компьютерная томография) отсутствовали признаки костной деструкции, превышающие 2 мм. Также не было пациентов с тризмом, обусловленным инвазией жевательной и крыловидных мышц.

Всем пациентам ранее проведена индукционная химиотерапия (платина + 5-фторурацил), лучевая и химиолучевая терапия. Суммарная очаговая доза составляла 60–70 Гр, т. е. получены «полные», «радикальные» дозы лучевой терапии.

Результаты

В состав лоскута входит поверхностная височная фасция и височный апоневроз с проходящими между ними поверхностными височными сосудами, мелкие ветви которых и кровоснабжают лоскут. Толщина лоскута не превышает 5 мм.

Условием для использования височного фасциально-апоневротического лоскута является адекватный кровоток в наружной сонной артерии, конечной ветвью которой является поверхностная височная артерия, кровоснабжающая лоскут. В случае перевязки или резекции на протяжении наружной сонной артерии в рамках операции на лимфопутях шеи или при удалении парафарингеальных опухолей, данный лоскут неприемлем. Венозный же отток всегда адекватен в связи с наличием поверхностного кожного и глубокого венозных сплетений с многочисленными коллатеральными, обеспечивающими отсутствие венозного стаза после перевязки позадищелюстной, лицевой и общей лицевой вены при радикальной операции на лимфатических узлах шеи, которая всегда выполняется при таких многокомпонентных вмешательствах.

Предварительно до операции пальпаторно, а при малой толщине подкожной клетчатки и визуально, по пульсации определяется приблизительное направление поверхностной височной артерии и сопровождающих ее вен. В последующем это поможет сохранить сосуды при мобилизации лоскута. Ультрасонография позволяет проследить ход сосудов даже у гиперстенников. Ангиография, компьютерная и магнитно-резонансная томография также могут быть использованы для уточнения топографии и анатомических вариантов сосудов, детализации местного распространения опухоли.

Разрез кожи в височной области при формировании лоскута предпочтительнее выполнять в вертикальном направлении, кзади от линии роста волос, чтобы послеоперационный рубец был в последующем скрыт волосами.

Чтобы обеспечить адекватный по площади доступ для мобилизации лоскута в височной области, разрез лучше проводить дугообразный, открытый кзади. При этом после разведения кожных лоскутов в стороны будет открыта большая поверхность, чем при проведении прямого разреза (рис. 2).

Начинать выделение лоскута лучше «снизу вверх», начиная с ножки лоскута, ориентируясь на основной ствол поверхностной височной артерии с сопровождающими ее венами по мере продвижения вверх. Поверхностные височные сосуды выше верхнего края скуловой дуги располагаются сразу под фасцией, где и становятся доступными для визуализации при выделении лоскута.

Для выделения наружной поверхности лоскута из окружающих тканей, после разреза кожи острым путем отделяется подкожная клетчатка от поверхностной височной фасции, входящей в состав лоскута.

Кожу ассистент поднимает острыми крючками, облегчая работу «в слое» с сохранением целостности поверхностной височной фасции и мелких сосудов, отходящих от поверхностной височной артерии, так как их повреждение во время мобилизации приводит к недостаточному кровоснабжению этого тонкого плоского лоскута.

Границами для лоскута являются: снизу — скуловая дуга, вверх лоскут можно при потребности в большей площади продлить до верхней височной линии, к которой прикрепляется височный апоневроз. Описываются случаи с увеличением донорской зоны до сагитального шва. В стороны границы лоскута могут достигать

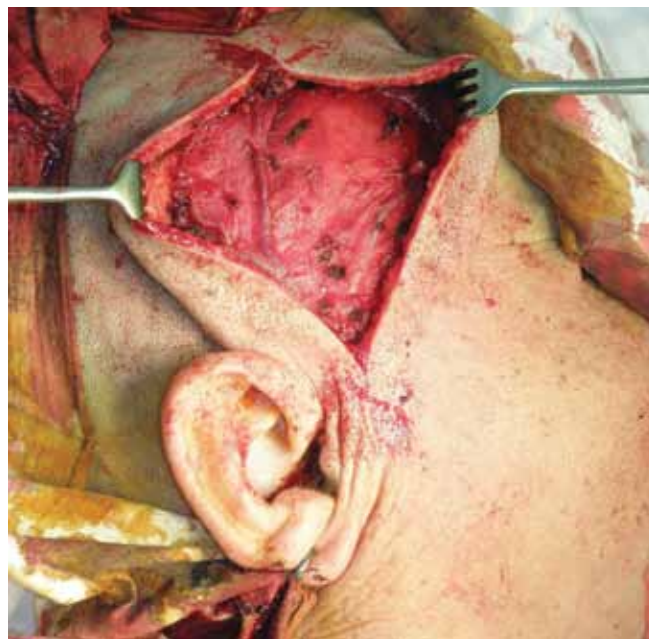

Рис. 2. После сепаровки кожи от поверхностной фасции видна передняя поверхность лоскута

краев височного апоневроза, т.е. максимальной площадью данного лоскута в большинстве случаев являются размеры височного апоневроза. Мелкие ветви поверхностных височных сосудов, идущие к коже височной области, допустимо коагулировать, более крупные — перевязывать.

После мобилизации наружной поверхности лоскута — поверхностной височной фасции от кожи — приступают к отделению лоскута по краю, разрезая одновременно фасцию и апоневроз.

Для отделения внутренней части лоскута — височного апоневроза от височной мышцы — целесообразно взять дистальную верхнюю часть лоскута на держалки и, подтягивая за них лоскут кнаружи, пользоваться тупфером для разделения рыхлой ткани между апоневрозом и височной мышцей. При этом пересекаются коллатерали между поверхностной и глубокой височной артериями, проходящие через толщу мышцы.

Обсуждение

При планировании операции с реконструкцией височным фасциально-апоневротическим лоскутом следует учитывать форму черепа. Данное обстоятельство связано с относительной недостаточностью длины лоскута в случаях с коротким широким черепом. В таких случаях большая часть лоскута оказывается заключенной в сформированном канале, а части лоскута в полости рта оказывается недостаточно для полного укрытия указанного дефекта.

Наиболее оптимальная форма лоскута в отношении ротации, кровоснабжения и укрытия дефекта — ракеткообразная с узким расширяющимся кверху основанием и закругленной широкой дистальной частью. Узкая часть у основания, содержащая в основном только сосуды, располагается в подкожном тоннеле, а широкая дистальная часть лоскута используется для укрытия дефекта (рис. 3).

К моменту формирования лоскута уже закончен резекционный этап операции, во время которого был отведен щечный лоскут для обеспечения доступа к опухоли. Тоннель для перемещения височного фасциально-апоневротического лоскута в полость ротоглотки образуется за счет тупого раздвигания тканей браншами зажима под кожей скуловой области между нижним краем разреза в височной области кпереди и ниже скуловой дуги через щечную мышцу в верхний угол раны со стороны полости рта между щечным лоскутом и альвеолярным отростком верхней челюсти ближе к ретромолярной области, выше и кзади от устья протока околоушной слюнной железы.

Со стороны полости рта тоннель начинается на границе укрываемого дефекта и сохраненной слизистой оболочки щеки. При этом удобно наметить направление тоннеля бимануально, сводя между собой пальцы, проводимые в указанном направлении.

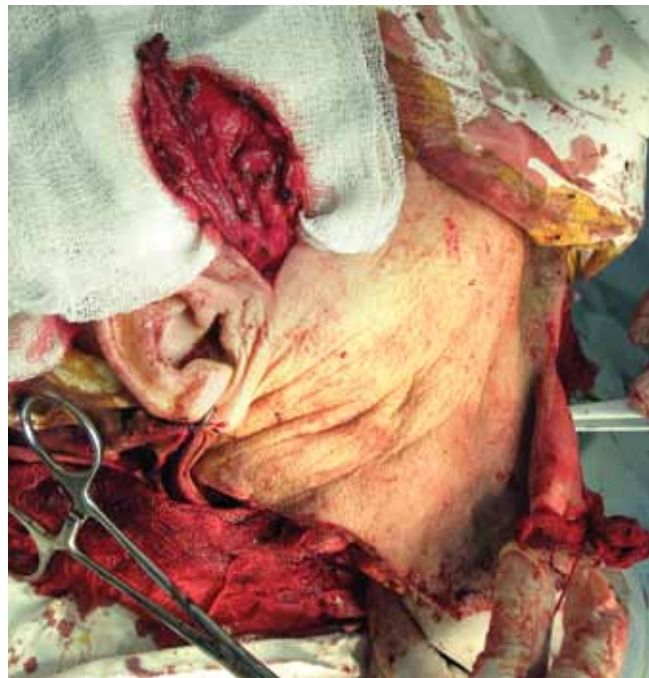

Рис. 3. Височный фасциально-апоневротический лоскут отделен от подлежащих тканей в донорской зоне. Состояние перед формированием тоннеля для транспозиции лоскута в полость рта

Височный фасциально-апоневротический лоскут после транспозиции оказывается обращенным в полость рта апоневротической частью, т.е. как бы «опрокидывается» вниз с точкой ротации — верхний край скуловой дуги. При этом тонкая фасция с проходящими под ней поверхностными височными сосудами располагается на стороне укрываемых тканей, а плотный височный апоневроз изолирует их от агрессивных факторов полости рта, подобно удаленной слизистой оболочке. В последующем наступает эпителизация апоневроза.

Для предупреждения травмы лоскута (при прикусывании) в связи с сохранением непрерывности дуги нижней челюсти при краевой резекции нижней челюсти и сохраненным зубным рядом считаем целесообразным выполнять экстракцию 2 задних моляров верхней и нижней челюсти на стороне операции (рис. 4).

В случаях использования височного фасциально-апоневротического лоскута в ходе операций, сопровождающихся краевой резекцией нижней челюсти с адентией верхней или нижней челюсти в задних отделах, экстракции зубов-антагонистов в большинстве случаев не требуется.

Некрозов лоскута не было. У всех больных отмечена полная адаптация с последующей эпителизацией лоскута (рис. 5, 6).

При проведении лоскута в полость рта для укрытия дефекта формируется тоннель под кожей в скуловой области, где при разделении тканей у большинства

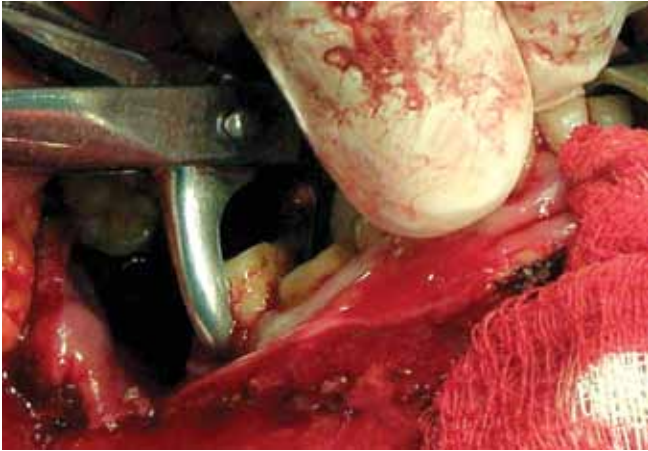


Рис. 4. Для предупреждения травмирования лоскута в полости рта выполняется экстракция 2 задних моляров

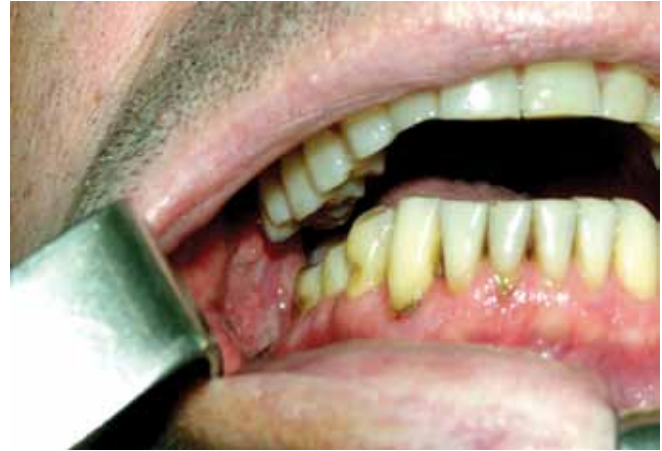

Рис. 6. Вид лоскута в полости рта через 1 год после операции. Развитие тризма связано с резекцией медиальной крыловидной мышцы в ходе операции с последующим рубцеванием тканей подвисочной ямки

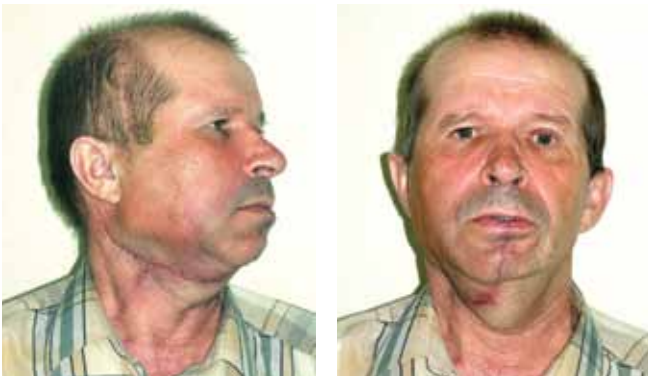

Рис. 5. Вид пациента после операции

больных было повреждение височной ветви лицевого нерва, проявившееся парезом лобной мышцы на стороне операции.

В связи с малой толщиной, при продолженном опухолевом росте этот лоскут быстро подвергается деградации опухолевой тканью.

Выводы

Использование височного фасциально-апоневротического лоскута оправданно для укрытия дефектов ретромолярной области в случаях выполнения органосохраняющего вмешательства на нижней челюсти.

РЕКОМЕНДУЕМАЯ ЛИТЕРАТУРА

1. Maisel R.H., Adams G.L. Osteomiocutaneous reconstruction of the oral cavity. Arch Otolaryngol 1983 Nov;109:731–4.
2. Кропотов М.А. Органосохраняющие и реконструктивные операции на нижней челюсти в комбинированном лечении рака слизистой оболочки полости рта. Дис. ... д-ра мед. наук. М., 2003. [Kropotov M.A. Organ-preserving and reconstructive surgery on the lower jaw in the combined treatment of oral mucosa cancer. Thesis ... of MD. Moscow, 2003 (In Russ.).]
3. Доброхотова В.З. Анализ осложнений реконструктивных операций при злокачественных опухолях полости рта.

Дис. ... канд. мед. наук. М., 2006. [Dobrokhotova V.Z. Analysis of complications of reconstructive surgical operations regarding malignant tumors in the mouth cavity. Thesis ... of a candidate of medical sciences. Moscow, 2006 (In Russ.).]

4. Задеренко И.А., Дробышев А.Ю., Азизян Р.И. и др. Замещение обширных комбинированных сквозных дефектов мягких тканей средней зоны лица. Мат. III Национального конгресса «Пластическая хирургия». Москва, 11–12 декабря 2013 г. [Zaderenko I.A., Drobyshev A.Yu., Azizyan R.I. et al. Replacement of large combined penetrating

defects of soft tissues of the middle area on the face. Materials of the III National Congress «Plastic Surgery». Moscow, December 11–12, 2013 (In Russ.).]

5. Дробышев А.Ю., Ильяев К.Д., Циклаури В.Т. и др. Способ пластики обширного сквозного дефекта мягких тканей щеки, угла рта, фрагментов верхней и нижней губы (Патент RU 2489096). [Drobyshev A.Yu., Ilkayev K.D., Tsiklauri V.T. et al. Method of plastic surgery of large penetrating defects of soft tissues of the cheeks, mouth corners, fragments of the upper and the lower lip (Patent RU 2489096) (In Russ.).]