**Федеральное государственное бюджетное учреждение**
**«Национальный медицинский исследовательский центр радиологии»**
**Министерства здравоохранения Российской Федерации**

**Генеральный директор – профессор, академик РАН Каприн А.Д.,**
**Медицинский радиологический научный центр им. А.Ф. Цыба**
**Директор – профессор Галкин В.Н.**

# 14th International Conference on Malignant Lymphoma

14-17 June 2017, Lugano

**Павлов Вячеслав Владимирович – к.м.н., заведующий**
**отделением лучевой и лекарственной терапии гемобластозов.**
**МРНЦ им. А.Ф.Цыба - филиал ФГБУ «НМИЦ радиологии» Минздрава России**

# ОСНОВНЫЕ НАПРАВЛЕНИЯ РАБОТЫ КОНФЕРЕНЦИИ

- **КОРРЕКЦИЯ КЛАССИФИКАЦИИ НХЛ (ЛИОН, 2008 г.);**
- **ПОКАЗАНИЯ ДЛЯ ВДХТ И АУТОТРАНСПЛАНТАЦИИ СКК ПРИ НХЛ;**
- **ПОЗДНИЕ ОСЛОЖНЕНИЯ У ПАЦИЕНТОВ, ИЗЛЕЧЕННЫХ ОТ ЛХ;**
- **ЛЕЧЕНИЕ БОЛЬНЫХ ЛИМФОМАМИ БЕЗ ЦИТОСТАТИКОВ;**
- **ПЭТ-АДАПТИРОВАННАЯ ТЕРАПИЯ ПРИ ЛИМФОМЕ ХОДЖКИНА;**
- **ПРИКЛАДНОЕ ЗНАЧЕНИЕ МОЛЕКУЛЯРНО-ГЕНЕТИЧЕСКИХ ИССЛЕДОВАНИЙ ПРИ ЛИМФОМАХ;**
- **ИММУНОТЕРАПИЯ ЛИМФОМ;**

# КОРРЕКЦИЯ КЛАССИФИКАЦИИ НХЛ (ЛИОН, 2008 г.)

- **В – МЕЛКОКЛЕТОЧНЫЕ ЛИМФОИДНЫЕ ОПУХОЛИ;**
- **ДИФФУЗНЫЕ В-КРУПНОКЛЕТОЧНЫЕ ЛИМФОМЫ;**
- **В – КЛЕТОЧНЫЕ ЛИМФОМЫ ВЫСОКОЙ СТЕПЕНИ ЗЛОКАЧЕСТВЕННОСТИ;**
- **ЗРЕЛЫЕ Т- И NK – КЛЕТОЧНЫЕ НОВООБРАЗОВАНИЯ**

Quintanilla-Martinez, Hematological Oncology, 2017, 35(S1): 37-45.

# В – МЕЛКОКЛЕТОЧНЫЕ ЛИМФОИДНЫЕ ОПУХОЛИ;

(CLL/SLL, FL, MZL, MALT, HCL, LPL, MCL)

- **ФОЛЛИКУЛЯРНЫЕ ЛИФОМЫ:**

a) **ДУОДЕНАЛЬНЫЙ ТИП** (ЛОКАЛИЗОВАННЫЙ ВАРИАНТ С НИЗКОЙ ДИССЕМИНАЦИОННОЙ АКТИВНОСТЬЮ);

b) **ПЕДИАТРИЧЕСКИЙ ТИП** (ЛОКАЛИЗОВАННЫЙ ВАРИАНТ С ПОРАЖЕНИЕМ Л/У ШЕИ, ВАЛЬДЕЙЕРОВА КОЛЬЦА, ВОЗМОЖНА ТАКТИКА "**WATCH-AND-WAIT**", терминология будет пересмотрена);

**c)** **ПРЕИМУЩЕСТВЕННО ДИФФУЗНЫЙ ВАРИАНТ ФЛ** с локализацией в паховой области и отсутствием *BCL2* перестройки.

- **МАНТИЙНО-КЛЕТОЧНАЯ ЛИМФОМА:**

**a)** **КЛАССИЧЕСКАЯ МКЛ** (БЕЗ МУТАЦИИ IGHV, SOX11+);

b) **ЛЕЙКЕМИЧЕСКИЙ ВАРИАНТ** (С МУТАЦИЕЙ IGHV, SOX11-);

**c)** **МКЛ ЦИКЛИН D1 - ;**

**d)** **In situ** МАНТИЙНО-КЛЕТОЧНАЯ НЕОПЛАЗИЯ.

# ДИФФУЗНЫЕ В-КРУПНОКЛЕТОЧНЫЕ ЛИМФОМЫ;

- **ДБККЛ -** (ТРЕБУЕТСЯ УТОЧНЕНИЕ ПРОИСХОЖДЕНИЯ СТВОЛОВОЙ ОПУХ. КЛЕТКИ – ИГХ);

**a) ДБККЛ – ИЗ КЛЕТОК ЦЕНТРА ФОЛЛИКУЛА** (GCB);

**b) ДБККЛ – ИЗ АКТИВИРОВАННЫХ В-КЛЕТОК** (ABC);

# В – КЛЕТОЧНЫЕ ЛИМФОМЫ ВЫСОКОЙ СТЕПЕНИ ЗЛОКАЧЕСТВЕННОСТИ;

- **ЛИМФОМА БЁРКИТА** (С *TCF3* ИЛИ *ID3* МУТАЦИЯМИ);

  **БЁРКИТОПОДОБНАЯ ЛИМФОМА** (С ОТСУТСТВИЕМ t *MYC*);
- **Б-КЛЕТОЧНАЯ ЛИМФОМА С MYC, BCL2 И/ИЛИ**

  **BCL6 РЕАРАНЖИРОВКОЙ** (ВЫСОКОЙ СТЕПЕНИ ЗЛОКАЧЕСТВЕННОСТИ);
- **Б-КЛЕТОЧНАЯ ЛИМФОМА (NOS)** С ВКЛЮЧЕНИЕМ СЛУЧАЕВ С БЛАСТОИДНОЙ МОРФОЛОГИЕЙ БЕЗ ПЕРЕСТРОЙКИ ГЕНОВ.

# ЗРЕЛЫЕ Т- И NK – КЛЕТОЧНЫЕ НОВООБРАЗОВАНИЯ

- **МОНОМОРФНАЯ ЭПИТЕЛИОТРОПНАЯ КИШЕЧНАЯ ФОРМА Т- КЛЕТОЧНОЙ ЛИМФОМЫ** (*STAT5B* И *SETD2* ПОВРЕЖДЕНИЯ);

- **АНГИОИММУНОБЛАСТНАЯ Т-КЛЕТОЧНАЯ ЛИМФОМА**

a) **ФОЛЛИКУЛЯРНАЯ Т-КЛ. ЛИМФОМА**;

b) **ПТКЛ С *TFH* ФЕНОТИПОМ;**

- **АНАПЛАСТИЧЕСКАЯ Т-ЛИМФОМА АССОЦИИРОВАННАЯ С ИМПЛАНТОМ МОЛОЧНОЙ ЖЕЛЕЗЫ**

# ПОКАЗАНИЯ ДЛЯ ВДХТ И АУТОТРАНСПЛАНТАЦИИ СКК ПРИ НХЛ

- **ДВККЛ** – ПЕРВЫЙ И ПОСЛЕДУЮЩИЕ РЕЦИДИВЫ, ПЕРВИЧНАЯ РЕФРАКТЕРНОСТЬ И НЕБЛАГОПР. ПРОГНОЗ (ПРОТОКОЛЬН. ИССЛ.);
- **ФОЛЛИКУЛЯРНАЯ ЛИМФОМА** – ПЕРВЫЙ И ПОСЛЕДУЮЩИЕ РЕЦИДИВЫ, ПЕРВИЧНАЯ РЕФРАКТЕРНОСТЬ, ТРАНСФОРМАЦИЯ;
- **ЛИМФОМА МАНТИЙНОЙ ЗОНЫ** – В ПЕРВОЙ ПОЛНОЙ И ЧАСТИЧНОЙ РЕМИССИИ, ПЕРВЫЙ РЕЦИДИВ;
- **Т-КЛЕТОЧНАЯ ЛИМФОМА** – ПЕРВИЧНАЯ РЕФРАКТЕРНОСТЬ, ПЕРВЫЙ РЕЦИДИВ.

Gribben J.G. Hematological Oncology.2017; 35 (S1):25-29

# ЛЕЧЕНИЕ БОЛЬНЫХ ИНДОЛЕНТНЫМИ ЛИМФОМАМИ БЕЗ ПРИМЕНЕНИЯ ЦИТОСТАТИЧЕСКИХ ПРЕПАРАТОВ

| ПРЕПАРАТ | ПОКАЗАНИЯ | МЕХАНИЗМ ДЕЙСТ. | РЕЗУЛЬТАТ | ИС ТОЧНИК |
|---|---|---|---|---|
| **Rituximab** | 1- линия | Chimeric anti-CD20 MA | 60% 3 л. ВБП<br>97% 3 л. ОВ | Ardeshna et al. Lancet,2014 |
| | 1- линия | Chimeric anti-CD20 MA | Med. 4.3 years with maitenance | Kahl et al. JCO 2015 |
| **Ofatumumab** | Рецидивы | Fully human anti-CD20 MA | Общий ответ 22% | Czuczman et al,Blood 2010 |
| **Obinutuzumab** | Рецидивы | T2humanized anti-CD20 MA | Общий ответ 55% | Salles et al, JCO 2013 |
| **Ibrutinib** | 1-линия(ФЛ) | BTK inhibitor | Общий отв.75-85% | Fowler et al,ASH abstr. 2015 |
| | Рецидив(ФЛ) | BTK inhibitor | Общий отв.20-30% | Bartlett et al, ASH abst.2014 |
| **Idelalisib** | Рецидив | PI3 kinase delta inhibit. | Общий отв. 57%<br>Мед Выж.без прогр.11м | Gopal et al, NJEM 2014 |
| **Lenalidomid** | Рецидив | Immunomodulator | Общий отв. 53-76% | Leonard et al, JCO 2015 |
| | 1-линия | Immunomodulator | Полный отв. 87% | Fowler et al, Lancet On.2014 |
| **Venetoclax** | Рецидив | BCL2 inhibitor | Общ.ответ 38% ФЛ | Davids et al, JCO 2016 |

# ЛЕЧЕНИЕ БОЛЬНЫХ КЛАССИЧЕСКОЙ ЛИМФОМОЙ ХОДЖКИНА БЕЗ ПРИМЕНЕНИЯ ЦИТОСТАТИЧЕСКИХ ПРЕПАРАТОВ

| ПРЕПАРАТ | ПОКАЗАНИЯ | МЕХАНИЗМ ДЕЙСТ. | РЕЗУЛЬТАТ | ИС ТОЧНИК |
|---|---|---|---|---|
| PEMBROLIZUMAB | РЕЦИДИВЫ ЛХ | БЛОКАДА PD-1 | ОБЩ.ОТВЕТ 68 % | Ansell et al. Hematol.Oncology, 2017, 35(s1) 88-91 |
| NIVOLUMAB + BRENTUXIMAB V. | ПРОГР. ПОСЛЕ АТСКК | БЛОКАДА PD-1 Anti- CD30 MA | ОБЩ. ОТВЕТ 100% | Ansell et al. Hematol.Oncology, 2017, 35(s1) 88-91 |
| | | | | |

# СУММАРНОЕ КОЛИЧЕСТВО СОЛИДНЫХ ЗЛОКАЧЕСТВЕННЫХ ОПУХОЛЕЙ У ПАЦИЕНТОВ, ИЗЛЕЧЕННЫХ ОТ ЛХ

.

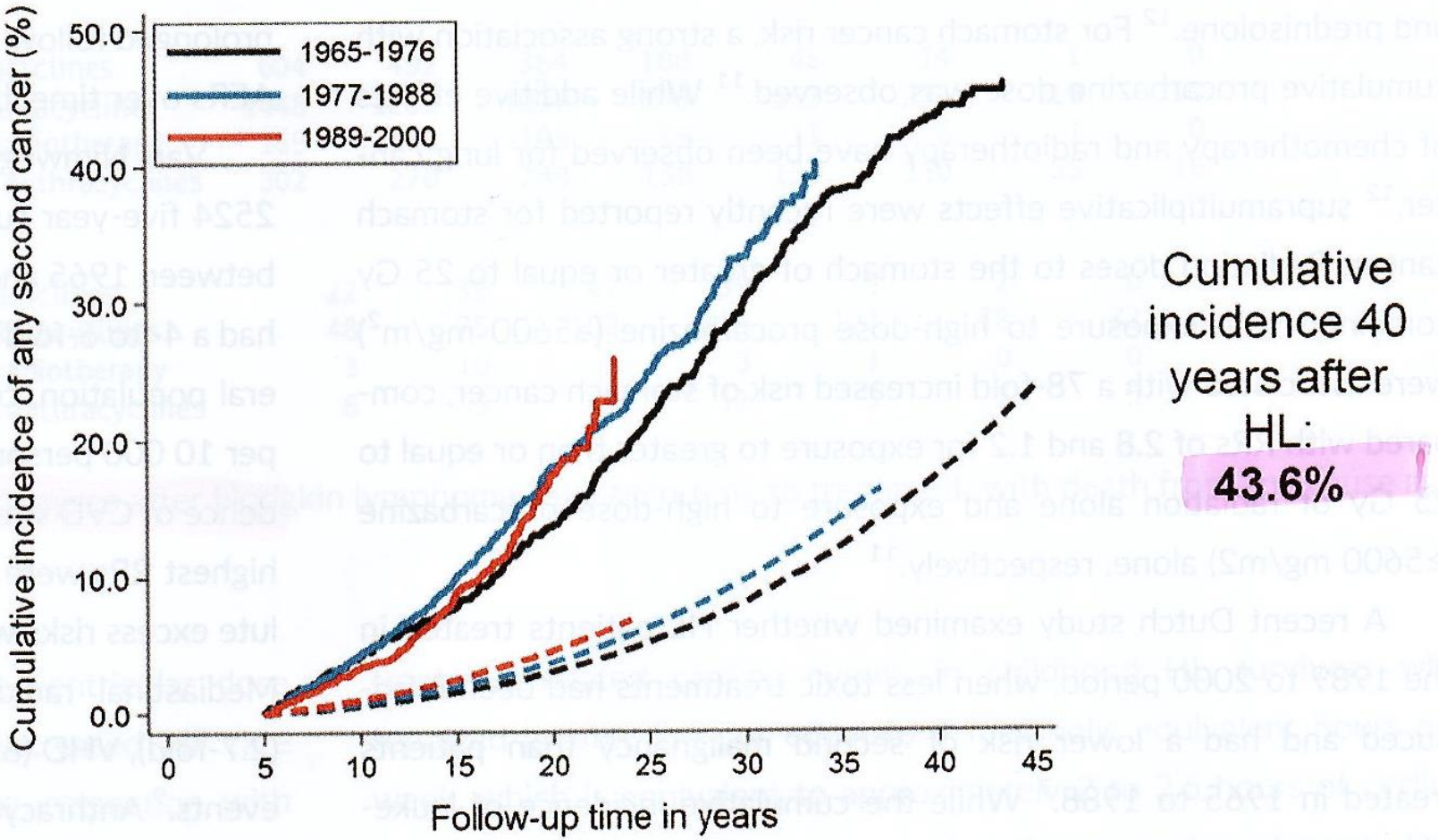


Schaapveld M.et al.,2015;373(26): 2499-2511

# Риск развития рака лёгкого у пациентов после лечения ЛХ в зависимости от терапевтической программы и курения

| ЛЕЧЕНИЕ ЛХ | | ОТНОСИТЕЛЬНЫЙ РИСК РАЗВИТИЯ РАКА ЛЁГКОГО | |
|---|---|---|---|
| ЛУЧЕВАЯ ТЕРАПИЯ | ХТ АЛКИЛИРУЮЩИЕ ПРЕПАРАТЫ | 0 – 20 СИГАРЕТ В СУТКИ | 21 – 60 СИГАРЕТ В СУТКИ |
| НЕТ | НЕТ | 1,0 | 6,0 (1,90-20,4) |
| ДА | НЕТ | 7,2 (2,9-21,2) | 20,2 (6,8 -68,0) |
| НЕТ | ДА | 4,3 (1,8-11,7) | 16,8 (6,2 -53,0) |
| ДА | ДА | 7,2 (2,8-21,6) | 49,1 (15,1-187) |

Travis LB et al. JNCI.Feb.6,2002;94(3):182-192.

# СУММАРНОЕ КОЛИЧЕСТВО СЕРДЕЧНО-СОСУДИСТЫХ ЗАБОЛЕВАНИЙ У ПАЦИЕНТОВ, ИЗЛЕЧЕННЫХ ОТ ЛХ

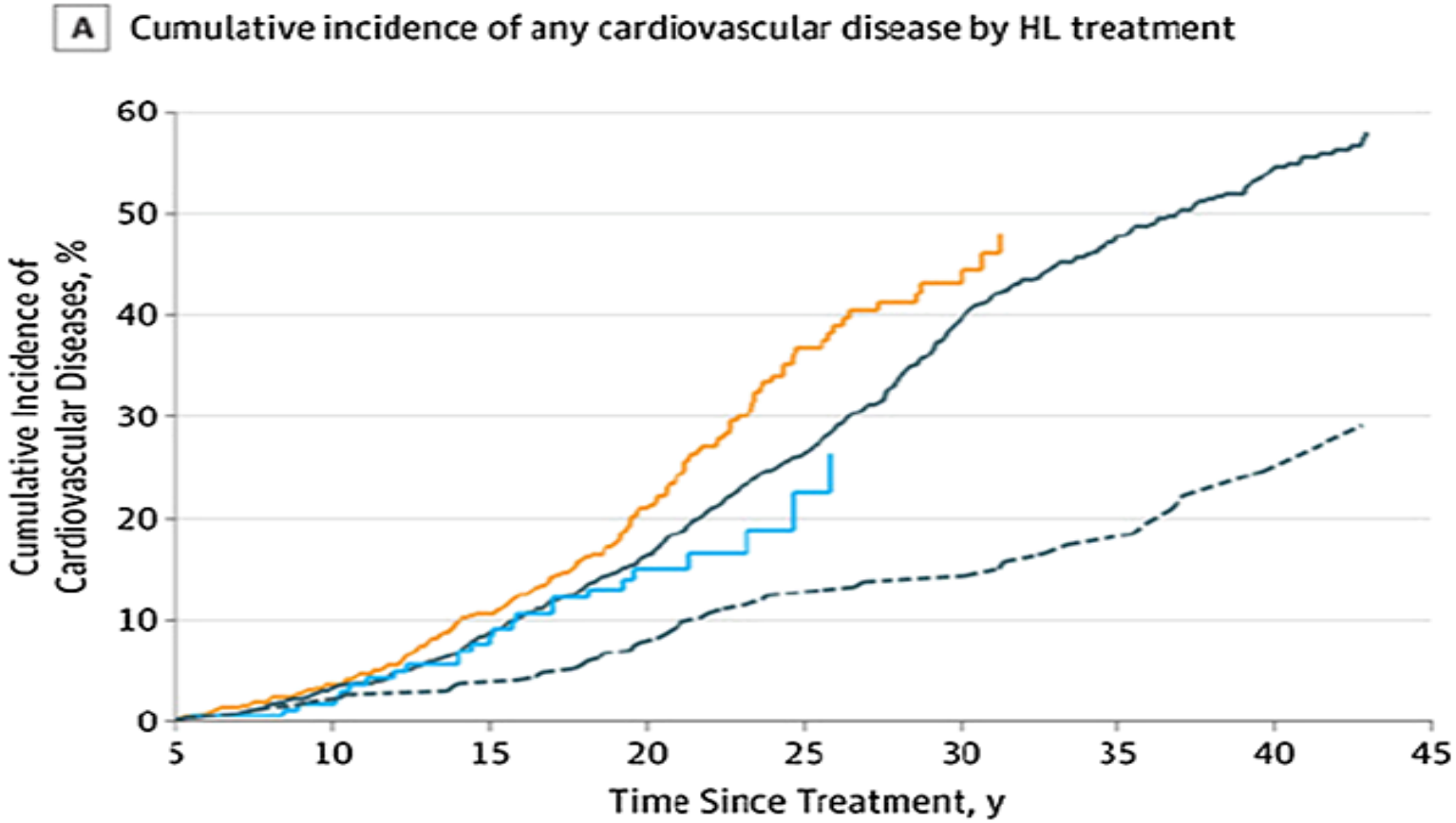


- van Nimvegen FA et al. JAMA Int Med.2015;175(6): 1007-1017

- Все материалы конференции доступны на сайте

www.hematologicaloncology.com

СПАСИБО  ЗА ВНИМАНИЕ