Возможности индукционной терапии у больных плоскоклеточным раком головы и шеи

Отделение химиотерапии
МНИОИ им. П.А. Герцена – филиала ФГБУ «НМИРЦ» Минздрава России

Плоскоклеточный рак головы и шеи (ПРГШ)

Удельный вес больных с III стадией ЗНО в России на момент установления диагноза 2013-2016 гг. (%)

№	Локализа-ция	2013 г.	2014 г.	2015 г.	2016 г.
1.	Полость рта	33,2	32,4	31,0	30,4
2.	Глотка?	41,3	40,7	37,4	39,0
3.	Гортань	45,8	43,2	41,1	40,6

Состояние онкологической помощи населению России в 2016 году. Под редакцией А.Д.Каприна, В.В. Старинского, Г.В. Петровой, 2017

Плоскоклеточный рак головы и шеи (ПРГШ)

Удельный вес больных с IV стадией ЗНО в России на момент установления диагноза 2013-2016 гг. (%)

№	Локализа-ция	2013 г.	2014 г.	2015 г.	2016 г.
1.	Полость рта	28,4	29,6	29,7	30,8
2.	Глотка?	41,6	41,7	43,2	43,1
3.	Гортань	16,9	18,7	18,1	19,4

! 60%-80% местно-распространенный и метастатический процесс!

около 10%

Состояние онкологической помощи населению России в 2016 году. Под редакцией А.Д.Каприна, В.В. Старинского, Г.В. Петровой, 2017

Плоскоклеточный рак головы и шеи (ПРГШ): морфологические особенности

Проблема:

- ✓ редко активирующие мутации
- ✓ гетерогенность опухоли;
- ✓ часто супрессирующие мутации (p53; NOTCH1)

→ **мало эффективных таргетных препаратов**

→ **новая перспективная опция – иммуноонкологические препараты (анти-PD1/PDL1)**

Возможные варианты лечения местно-распространенного ПРГШ

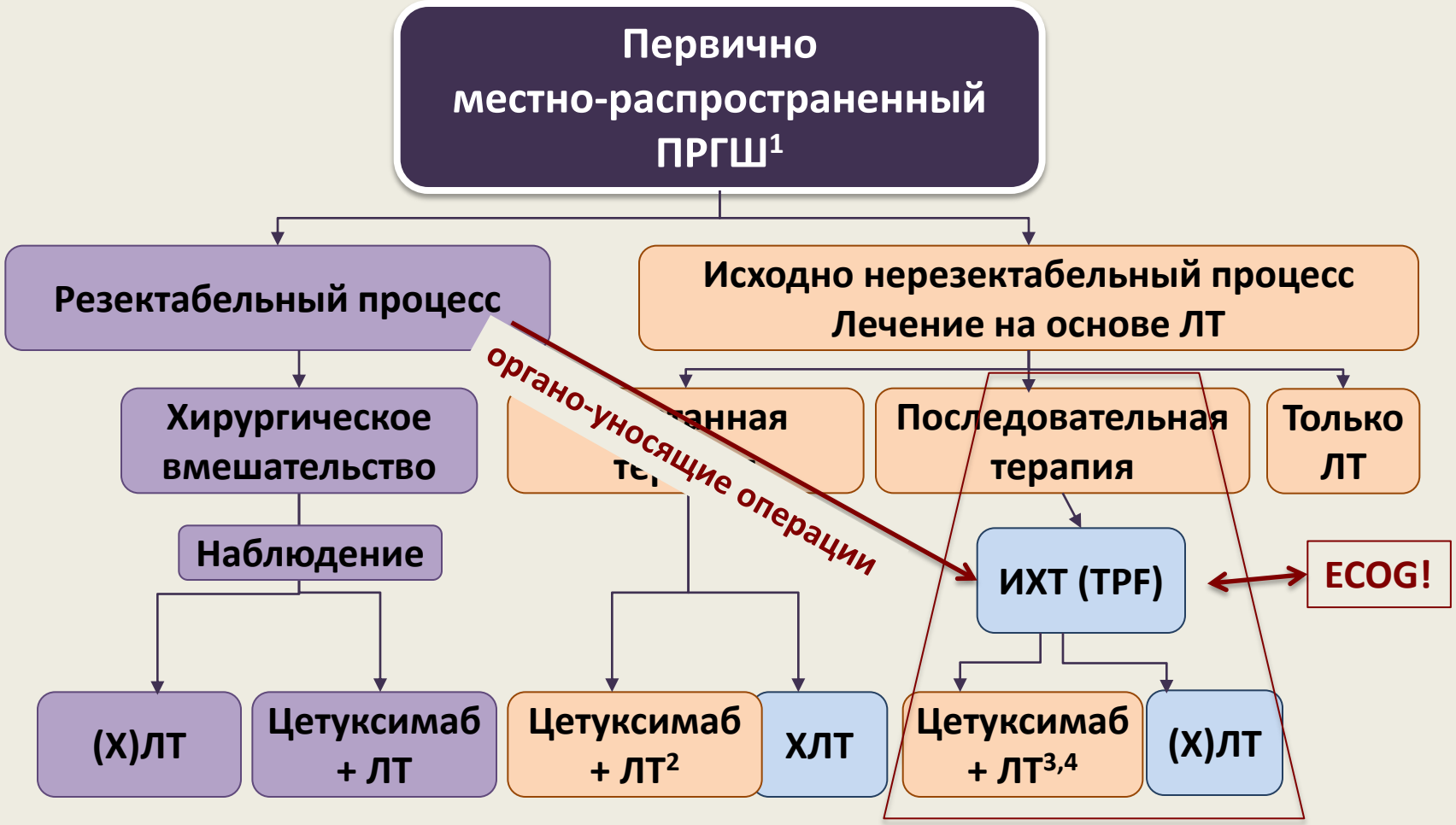

1. NCCN Clinical Practice Guidelines in Oncology: Head and Neck Cancers V1,2015;
2. Bonner JA, et al. N Engl J Med 2006;354:567–578;
3. Lefebvre J-L, et al. J Clin Oncol 2013;31:853–859;
4. Ghi MG, et al. ICHNO 2015 (Abstract No. OC-006)

TPF, доцетаксел, карбоплатин и 5-фторурацил

Индукционная ХТ. Рекомендации NCCN И EHNS–ESMO–ESTRO. Портрет пациента.

ИХТ ⟶ ЛТ – вариант <u>органо-сохранного лечения</u> (1,2)

Ларинго-сохранные операции:

*Надсвязочный отдел T1-2N+; выборочно T3N0-3

Пациенты, требующие выполнения тотальной ларингэктомии

* Связочный отдел T3N0-3

* Гортаноглотка T2-3 (4a)N любое

ИХТ, как подходящий вариант лечения у пациентов с **нерезектабельным процессом** и\или большой опухолевой массой **(ECOG 0-1)**

- потенциальное увеличение ОВ по сравнению с ЛТ (1)
- обеспечивает наилучший ответ опухоли (2)
- не ставит под угрозу вероятность дальнейшего лечения (3)
- снижает вероятность появления отдаленных метастазов (4)

1. NCCN Clinical Practice Guidelines in Oncology: Head and Neck Cancers V1.2015; 2. GrégoireV, et al. Ann Oncol2010;21 Suppl5:v184–v186

1. Ghi MR, et al. ICHNO 2015 (Abstract No. OC-006); 2. Decker DA, et al. Cancer 1983;51:1353–1355; 3. Ensley JF, et al. Cancer 1984;54:811–814; 4. PignonJ-P, et al. RadiotherOncol2009;92:4–14.

Теоретические преимущества индукционной химиотерапии (ИХТ) vs ХЛТ

Позволяет проводить более **интенсивную** химиотерапию по сравнению с сочетанной терапией

→

Потенциальное снижение риска отдаленных метастазов за счет **адекватного воздействия на микрометастазы**

Возможно уменьшение объема опухоли перед радикальным лечением

→

Отбор пациентов для органо-сохранных операций

Gold KA, et al. Otolaryngol Clin North Am 2013;46:645–656

Более высокая частота гематологической **токсичности** и серьезных нежелательных явлений при применении ИХТ→ХЛТ по сравнению с только ХЛТ

Исследование III фазы DeCIDE у пациентов с нерезектабельным местнораспространенным ПКРГШ

Токсичность, % пациентов	ИХТ+ ХЛТ (n=124)			Только ХЛТ (n=133)			Значение p
TPF	Степень						
	1	2	3	1	2	3	
Лейкопения	14	31	**26**	20	36	**11**	0,021
Нейтропения	6,5	16	**14**	8.3	16	**4**	0,039
Анемия	43	49	**6,5**	54	37	**3**	0,032

В группе ИХТ→ХЛТ у большего количества пациентов (47%) наблюдались серьезные нежелательные явления по сравнению с группой ХЛТ (28%; p=0,002)

Cohen EE, et al. J Clin Oncol 2014;32:2735–2743

Цисплатин – базисный препарат для любого варианта химиотерапии при ПРГШ (ХЛТ/ХТ, в том числе ИХТ)

Токсичность цисплатина:

✓ Цисплатин обладает рядом побочных эффектов, ограничивающих его использование

Нефротоксичность

Является главной проблемой. Для предотвращения повреждения почек используются адекватная гидратация и форсирован-ный диурез. ***Нефротоксичность является дозолимитирущим побочным эффектом.***

Нейротоксичность

Является частым побочным эффектом цисплатина, включает нарушения ***зрительного восприятия и слуха, возникающие вскоре после начала лечения***.

Тошнота и рвота

Цисплатин является одним из ***самых эметогенных*** химиотерапевтических препаратов

Ототоксичность

Не существует эффективного лечения для предотвращения этого побочного эффекта

Для оценки тяжести ототоксичности может потребоваться аудиометрия.

Электролитные нарушения

Цисплатин может вызывать ***гипомагниемию, гипокалиемию и гипокальциемию***.

Миелотоксичность

Цисплатин может вызывать глубокое ***угнетение костномозгового кроветворения***. После нескольких курсов может развиться гемолитическая (апаластическая?) ***анемия.***

Для снижения токсичности <u>на следующем этапе лечения (ХЛТ)</u> после проведения ИХТ (TPF) без потери эффективности

замена цисплатина на:

1. цетуксимаб

2. карбоплатин

H&N07: Исследование III фазы с факториальным дизайном 2x2

Дизайн исследования

Данное исследование обладало надлежащей мощностью для анализа объединенных групп: TPF → ХЛТ/ Цетуксимаб + ЛТ по сравнению с ХЛТ/ Цетуксимаб + ЛТ (у пациентов с нерезектабельным местнораспространенным ПКРГШ)

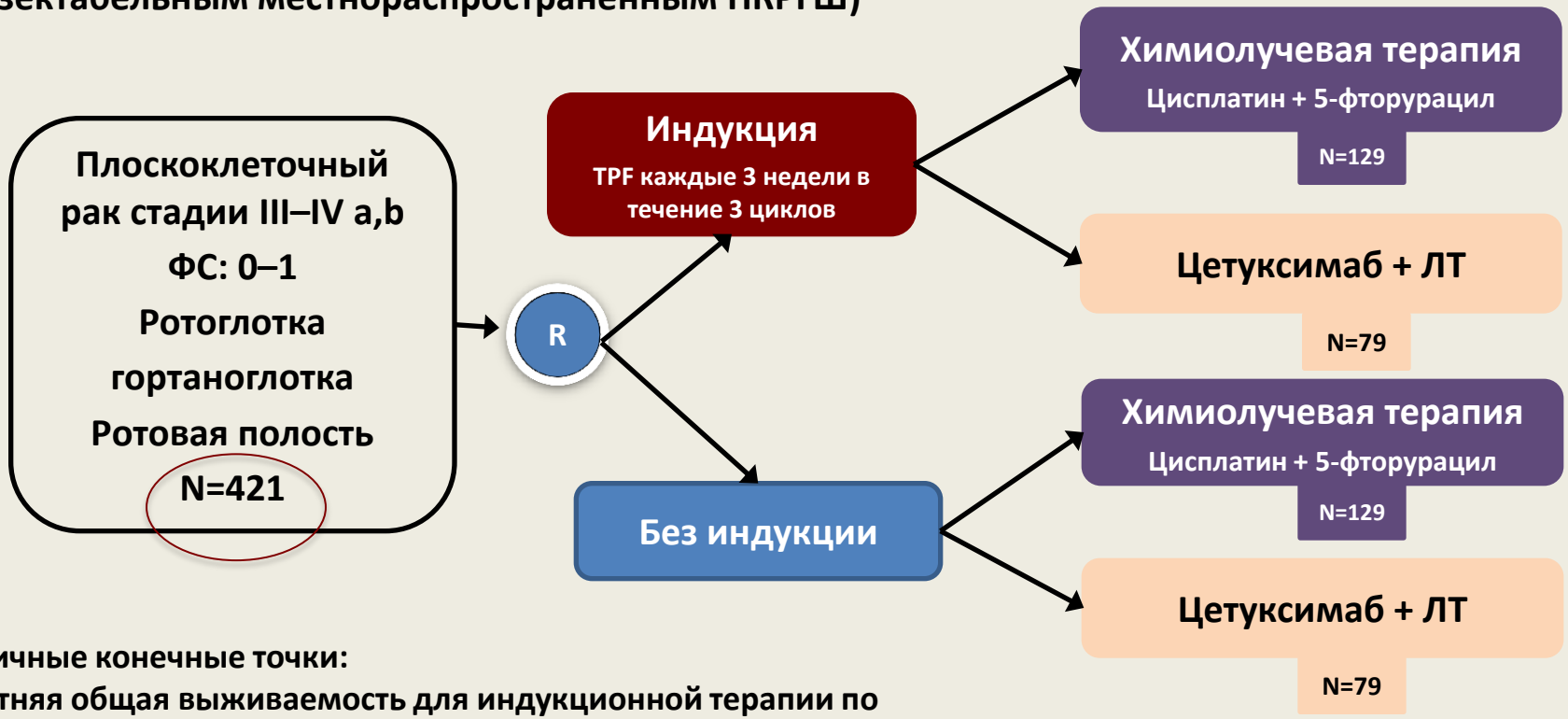

Первичные конечные точки:

- ✓3-летняя общая выживаемость для индукционной терапии по сравнению с ее отсутствием
- ✓Проявления токсичности степени 3–4 в области облучения для ЛТ с цетуксимабом и ХЛТ

TPF = доцетаксел, карбоплатин и 5-фторурацил

Ghi MG, et al. ICHNO 2015 (Abstract No. OC-006)

H&N07: В случае проведения ИХТ наблюдается улучшение общей выживаемости по сравнению с ее отсутствием

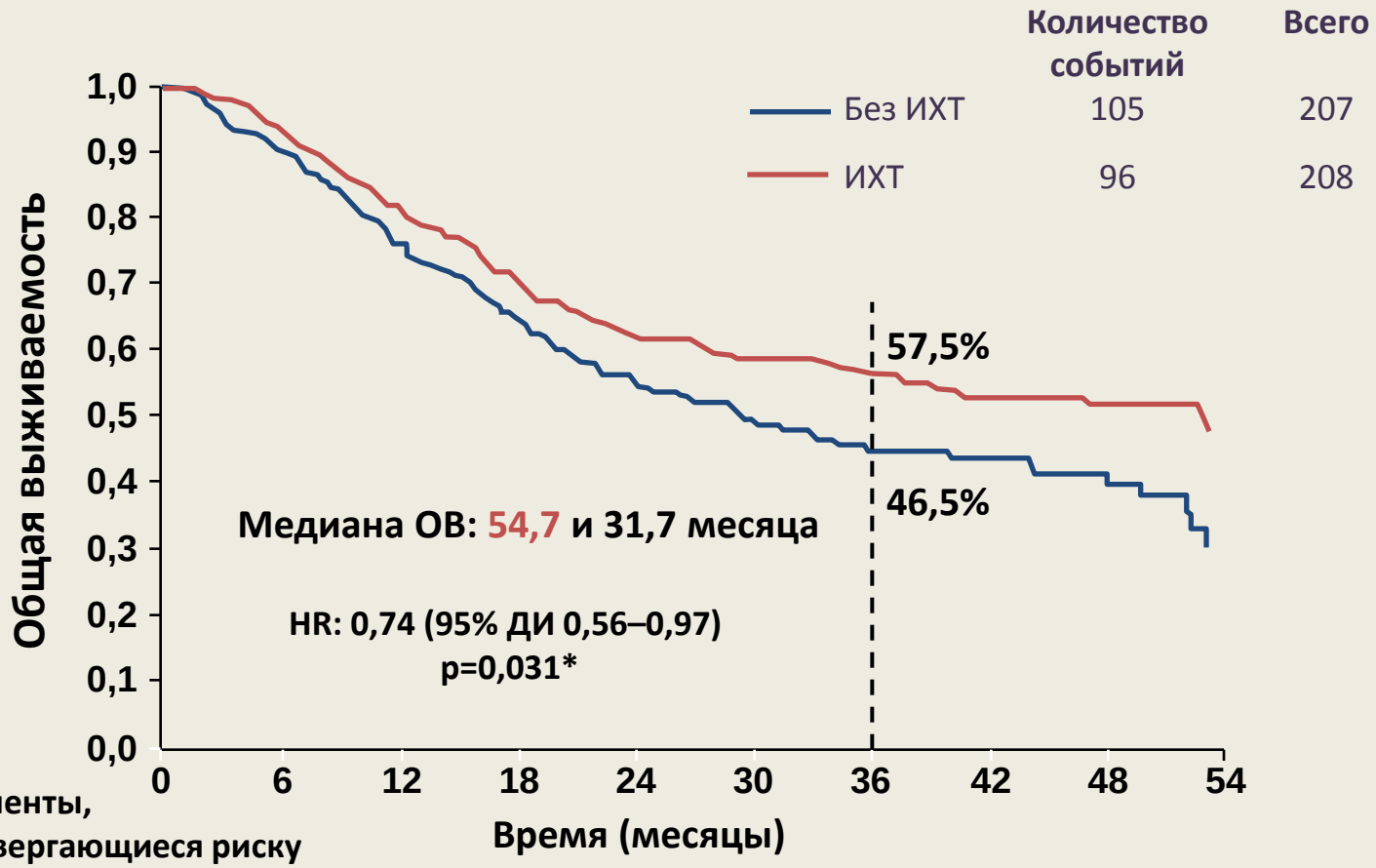

Пациенты, подвергающиеся риску										
Без ИХТ	206	171	141	120	98	76	61	52	28	22
ИХТ	206	188	158	136	115	97	83	66	51	31

*Без коррекции

Ghi MG, et al. ICHNO 2015 (Abstract No. OC-006)

H&N07: TPF улучшает общую выживаемость по сравнению с отсутствием ИХТ без негативного влияния на объем сопутствующей терапии

Все пациенты с ПРГШ	Индукция TPF (n=181)	Без индукции (n=191)	Скорректированное значение HR (95% ДИ)	Значение p
Медиана ОВ, месяцы	**54,7**	**31,7**	**0,73 (0,55–0,97)**	**0,029**
Медиана ВБП, месяцы	**30,5**	18.5	0,72 (0,55–0,93)	0,013
Полный ответ, n (%)	77 (**42,5%**)	53 (28%)	–	0,0028

+1 год!

в 1,5 раза

- ✓ **Предварительные данные указывают на положительный эффект индукции TPF на общую выживаемость в следующих ситуациях:**
- ✓ **TPF → Цетуксимаб + ЛТ (HR 0,57 [95% ДИ 0,35–0,92])**
  - ✓ **TPF → ХЛТ (HR 0,83 [95% ДИ 0,58–1,19])**
- ✓ **Между группами с индукционным режимом TPF и без него не наблюдалось статистически значимых различий в приверженности сопутствующей терапии**

TPF = доцетаксел, карбоплатин и 5-фторурацил

Ghi MG, et al. ICHNO 2015 (Abstract No. OC-006)

H&N07: Положительное влияние индукционной терапии может быть более выраженным при последующей ХЛТ с цетуксимабом

Группы исследования	Пациенты	События	Общая выживаемость
TPF → ХЛТ	129	69	HR: 0,83 [95% ДИ 0,58–1,19]
ХЛТ	129	62	
TPF → Цетуксимаб + ЛТ	79	27	**HR: 0,57 [95% ДИ 0,35–0,92]**
Цетуксимаб + ЛТ	78	43	

1. Ghi MG, et al. ASCO 2014 (Abstract No. 6004);
2. Ghi MG, et al. ICHNO 2015 (Abstract No. OC-006)

Собственный опыт. Характеристики больных.

ПР гортани и гортаноглотки - 54 пациента
(3 женщины и 51 мужчина) с 2008 года

Режим ИХТ	Стадия IV	Стадия III
GemCis	T2N3M0-T4N2M0 9 человек	T3N1M0 1 человек
TP	T2N2M0-T4N3M0 14 человек	T1N1M0-T3N1M0 2 человека
TPF	T1N3M0-T4N3M0 22 человека	T3N0M0-T3N1M0 6 человек
Всего	45 (83,3%)	9 (16,7%)
Возраст 30-69 лет (медиана 56,3 года)		

Собственный опыт. Дизайн исследования, лечебные режимы.

ИХТ

GemCis	TP	TPF
(гемцитабин, цисплатин)	(цисплатин, доцетаксел)	(цисплатин, доцетаксел, 5-ФУ)
10 человек	**16 человек**	**28 человек**

число курсов ИХТ

3 - 37

6 - 17

ПР, ЧР >50%

ЛТ/ХЛТ + ЛАЭ (N+)

Непосредственные результаты

Параметр	GemCis	TPF	TP
Полная регрессия	1 (10%)	7 (25,9%)	1 (6,2%)
Частичная регрессия	5 (50%)	15 (55,6%)	15 (93,8%)
Общий ответ	**6 (60%)**	**22 (81,5%)**	**16 (100 %)**
Стабилизация	2 (20%)	3 (11,1%)	-
Прогрессия	2 (20%)	1 (3,7%)	-

Наилучшая структура ответа при режиме TPF, но 1 (3,7%) смерть от токсичности

Собственный опыт. Токсичность.

- ✓ Наиболее токсичный режим TPF

  (гематологическая: лейкопения, нейтропения, анемия; гастроинтестинальная: тошнота, диарея; почечная; 1 смерть).

- ✓ Корригирующая инфузионная терапия.

- ✓ При любом режиме в случае развития лейкопении >2 степени на 1 курсе, в последующем - профилактическое введение КСФ.

Собственный опыт. Причины <u>нестандартного</u> объема ИХТ

17 пациентов – 6 курсов ИХТ:

- ✓ Невозможность своевременного начала последующей ХЛТ (каникулы…)
- ✓ Отсутствие возможности проведения адекватного ХЛТ (с цетуксимабом). После проведения 6 курсов ИХТ, далее пациенты получали ***<u>только ЛТ</u>*** *(без радиомодификации).*
- ✓ Обширное поражение лимфоузлов (невозможно сформировать адекватные поля облучения) и нарастающая положительная динамика.
- ✓ **Стабилизация** после 3 курсов ИХТ и невозможность выполнения адекватной операции.

Клинический пример №1: cr. Гортани III стадии cT3N0M0

Пациент Р. 54 лет. **Диагноз:** cr. гортани III ст., cT3N0M0. **Гистол**7290/16 – плоскоклеточный умеренно дифференцированный рак G2.

МРТ - отмечается опухолевая инфильтрация правой голосовой складки на всем ее протяжении, ее свободный край деформирован, при проведении фонационной пробы конфигурация ее не меняется. Гортанный желудочек справа облитерирован за счет распространения опухолевой инфильтрации. Правая вестибулярная складка подтянута в область инфильтрации.

ФЛС – 23.03.16 в области правой вестибулярной складки ее задней трети опухолевая инфильтрация размерами 6х7 мм. Инфильтрация распространяется на правый гортанный желудочек. Правую голосовую складку на всем протяжении занимает крупнобугристая опухолевая инфильтрация, перекрывающая просвет среднего отдела гортани на 1/2. Парез правой половины гортани с фиксацией правой голосовой складки в состоянии приведения.

С марта по май 2016 года проведено 3 курса ХТ: <u>цисплатин 150 мг, доцетаксел 160 мг, 5-ФУ 8 г 96-ч инфузия</u>.

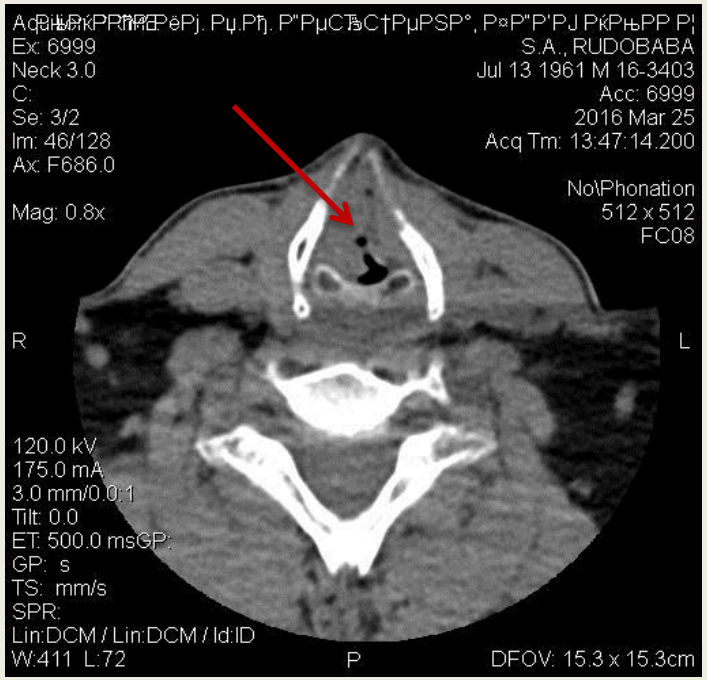

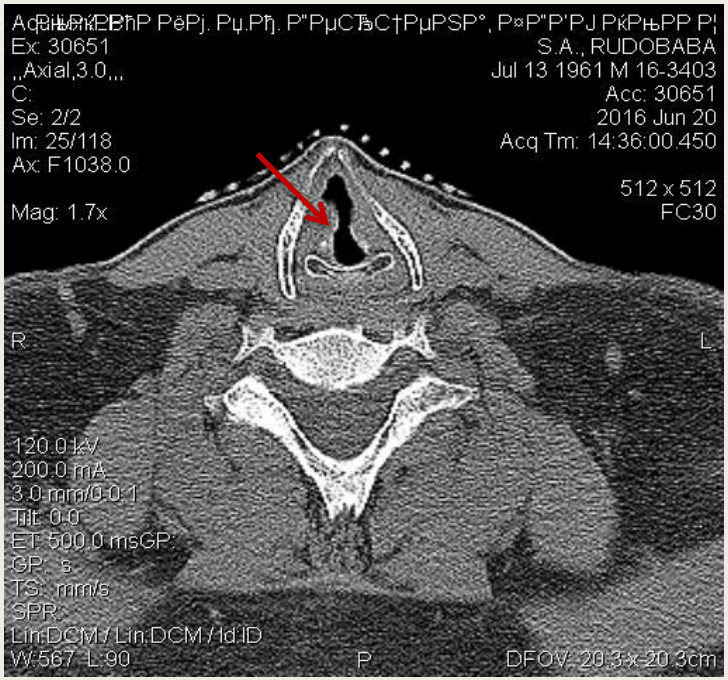

После 3 курсов ИХТ

Полная регрессия,

2 этап – рекомендована ХЛТ с цетуксимабом

Клинический пример №2: cr. гортаноглотки T4aN0M0

2015 год. Пациент К. 31 год. Рак гортани IV ст., cT4N0M0. Гистол. – плоскоклеточный рак
КТ - **По задне-левой стенке гортани** от уровня левой черпало-гортанной связки, с признаками ее увеличения, определяется объемное образование с четкими, неровными контурами, размерами до 13х19 мм, **протяженностью 45 мм**. Образование распространяется каудальнее по левой стенке гортани с инфильтрацией голосовой связки. Прослеживаются **признаки деструкции пластины левого щитовидного хряща**. Образование **резко деформирует просвет гортани**.
ФЛС - В области левой вестибулярной складки определяется выбухание, которое распространяется на гортанный желудочек, который не дифференцируется, левую голосовую складку и подскладочный отдел гортани на протяжении 5-6 мм, **суживая просвет гортани на 1/3** с инфильтрацией слизистой на поверхности. Имеется выраженное ограничение подвижности левой 1/2 гортани и ригидность тканей.

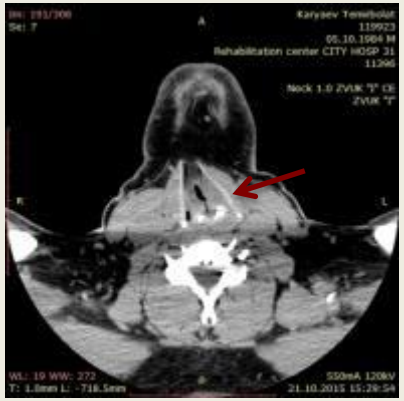

С ноября 2015 года по март 2016 года проведено 6 курсов ИХТ (TPF)

До лечения

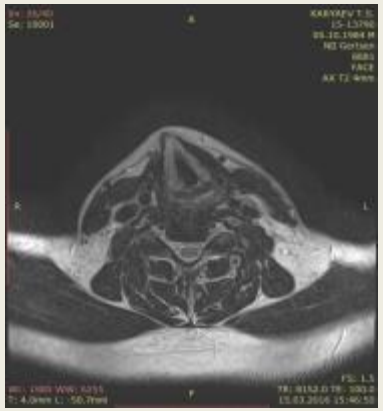

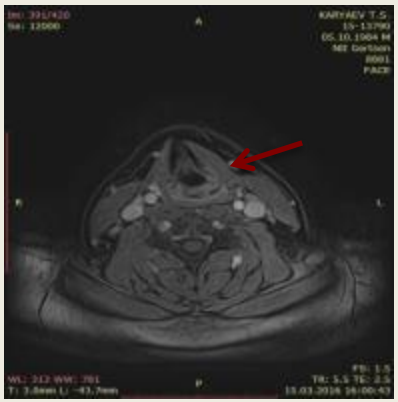

После 6 курсов ИХТ

Полная регрессия,
2 этап - ЛТ

Собственный опыт. Выводы.

- ✓ При сравнении 3 режимов ИХТ наибольший процент полных регрессий зарегистрирован при использовании режима TPF.
- ✓ Режимы TP и GemCis могут быть приемлемой альтернативой при отсутствии возможности обеспечения инфузий 5-ФУ или повышенном риске развития стоматита и гастроинтестинальной токсичности (диареи).
- ✓ При последующем проведении ХЛТ с добавлением карбоплатина или цетуксимаба число курсов ИХТ должно быть ограничено 3.

Спасибо за внимание