ГБУЗ НО «НОКОД»
ГБУЗ НО «Нижегородский областной клинический онкологический диспансер»

ДИАГНОСТИКА РАКА МОЛОЧНОЙ ЖЕЛЕЗЫ – ВСЕЛЕННАЯ ПЕРСПЕКТИВ

Современные методы ранней диагностики рака молочной железы

г. Нижний Новгород

2017

ГБУЗ НО «НОКОД»
ГБУЗ НО «Нижегородский областной клинический онкологический диспансер»

Что нужно знать о раке молочной железы

Наиболее частая злокачественная опухоль у женщин

- Ежегодно регистрируется более 1,5 млн новых случаев рака молочной железы

Ведущая причина смерти женщин 35-54 лет в странах Западной Европы и Северной Америки (до 20%)

- На втором месте после сердечно-сосудистых заболеваний у женщин старше 55 лет

При доклинической (раньше, чем появились симптомы) диагностике рака молочной железы 93% женщин живут более 20 лет!

ГБУЗ НО «НОКОД»
ГБУЗ НО «Нижегородский областной клинический онкологический диспансер»

Группы риска развития рака молочной железы

- Раннее менархе
- Поздний климакс
- Рак молочной железы у матери или сестры
- Длительный прием контрацептивов
- Гормонозаместительная терапия
- Поздние первые роды
- Отказ от грудного вскармливания ребенка
- Радиация

ГБУЗ НО «НОКОД»
ГБУЗ НО «Нижегородский областной клинический онкологический диспансер»

Основные методы исследования молочных желез

- ОСМОТР И ПАЛЬПАЦИЯ
- МАММОГРАФИЯ
- УЛЬТРАЗВУКОВОЕ ИССЛЕДОВАНИЕ
- МР-МАММОГРАФИЯ
- ПУНКЦИОННАЯ БИОПСИЯ

ГБУЗ НО «НОКОД»
ГБУЗ НО «Нижегородский областной клинический онкологический диспансер»

Самостоятельное обследование молочной железы

Осмотрите перед зеркалом форму груди и внешний вид кожи сосков с опущенными руками.

Поднимите руки за голову и осмотрите грудь. Обратите внимание на изменения формы или размеров одной из молочных желез и цвет кожи.

Запрокиньте правую руку за голову. Медленно, круговыми движениями прощупывайте правую грудь, обращая внимание на возможные припухлости и утолщения. Повторите то же с левой грудью.

Сдавите сосок у его снования большим и указательным пальцами и посмотрите, есть ли какие-либо выделения.

Обследуйте грудь в положении лежа. Прощупывайте круговыми движениями с легким надавливанием, начиная с краев молочной железы в направлении соска.

Прощупайте круговыми движениями левую и правую подмышечные впадины.

ГБУЗ НО «НОКОД»

ГБУЗ НО «Нижегородский областной клинический онкологический диспансер»

ГБУЗ НО «НОКОД»
ГБУЗ НО «Нижегородский областной клинический онкологический диспансер»

Маммографическое исследование – «золотой стандарт» в ранней диагностике новообразований молочной железы

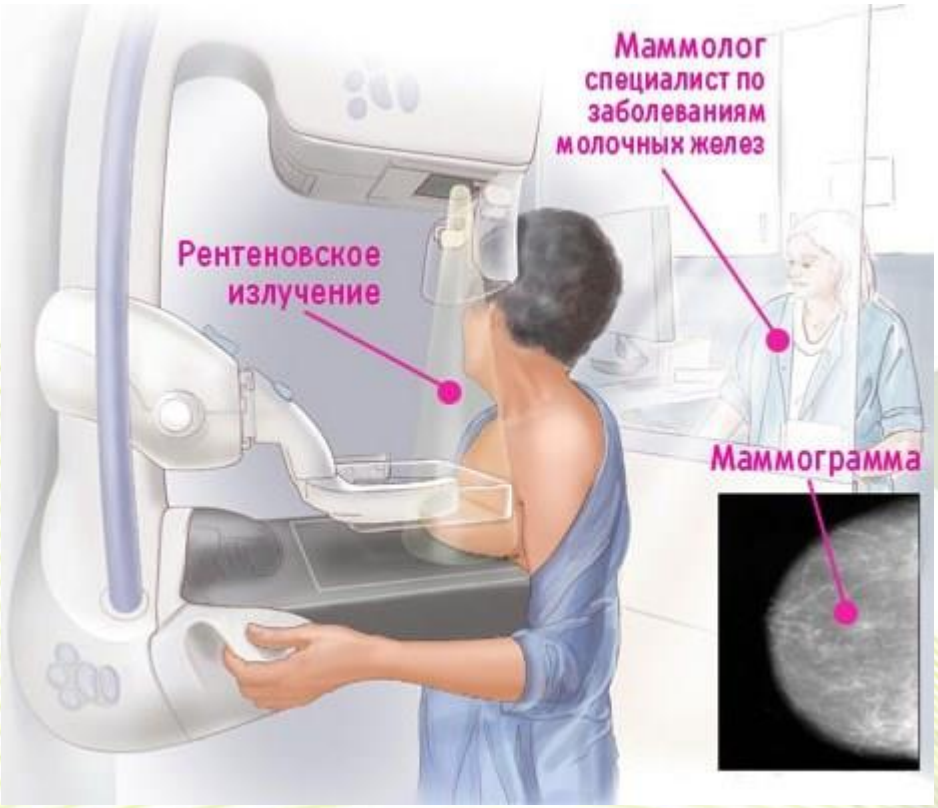

- Все женщины с 40 лет, 1 раз в год
- На 10 лет раньше срока выявления у близкого родственника
- С 25 лет при мутациях генов

С 6-го по 12-й день цикла

Не требуется специальной подготовки

Железа помещается на специальный столик, производится компрессия

Исследование обеих желез занимает не более 20 минут

ГБУЗ НО «НОКОД»

ГБУЗ НО «Нижегородский областной клинический онкологический диспансер»

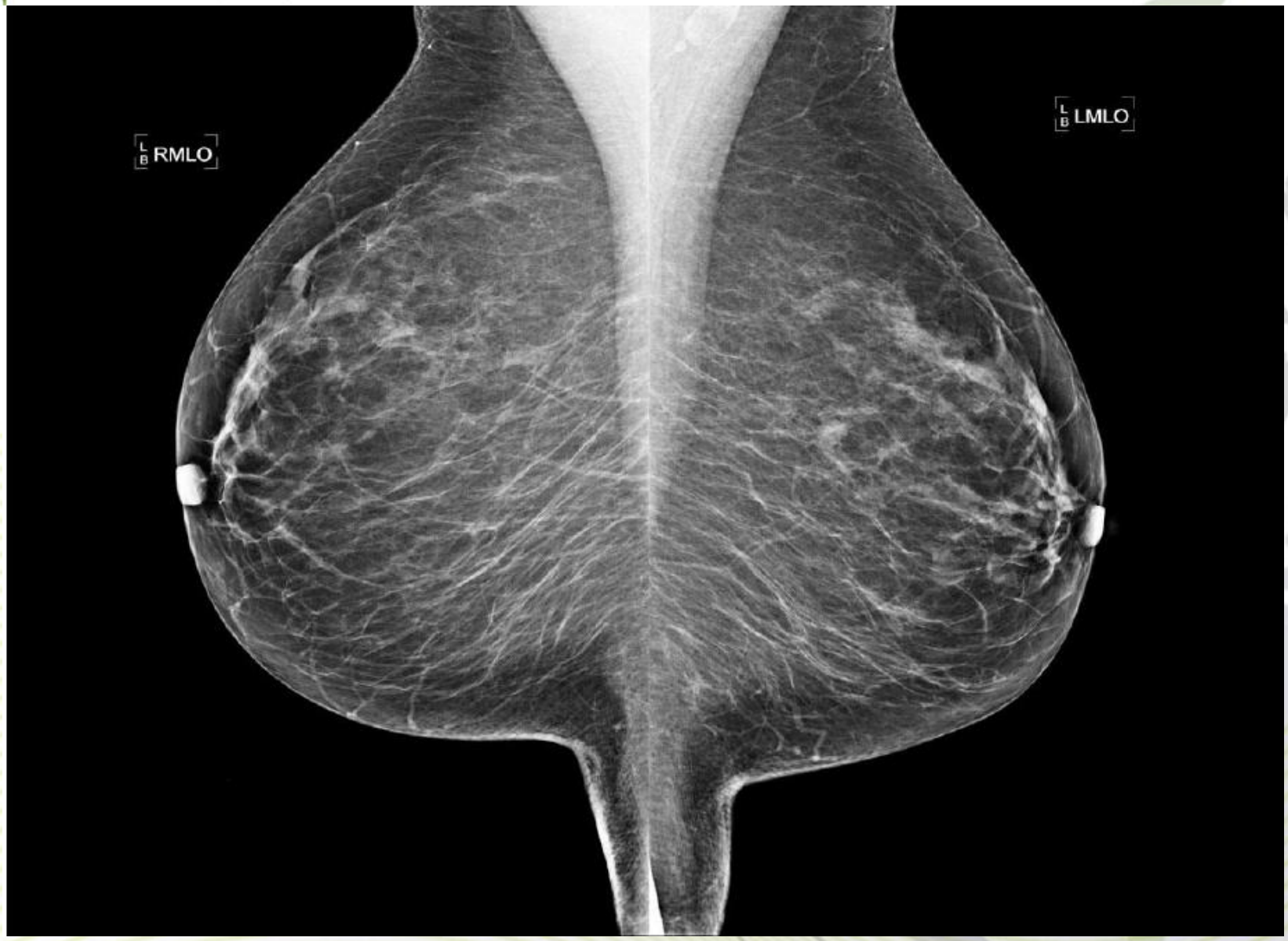

ГБУЗ НО «НОКОД»
ГБУЗ НО «Нижегородский областной клинический онкологический диспансер»

Маммография

Диагностика рака с помощью маммографии основана на выявлении изменения **архитектоники, лучистости и микрокальцинатов**, т.е. патофизиологических процессов регрессии (гипоксия, некроз, фиброз)

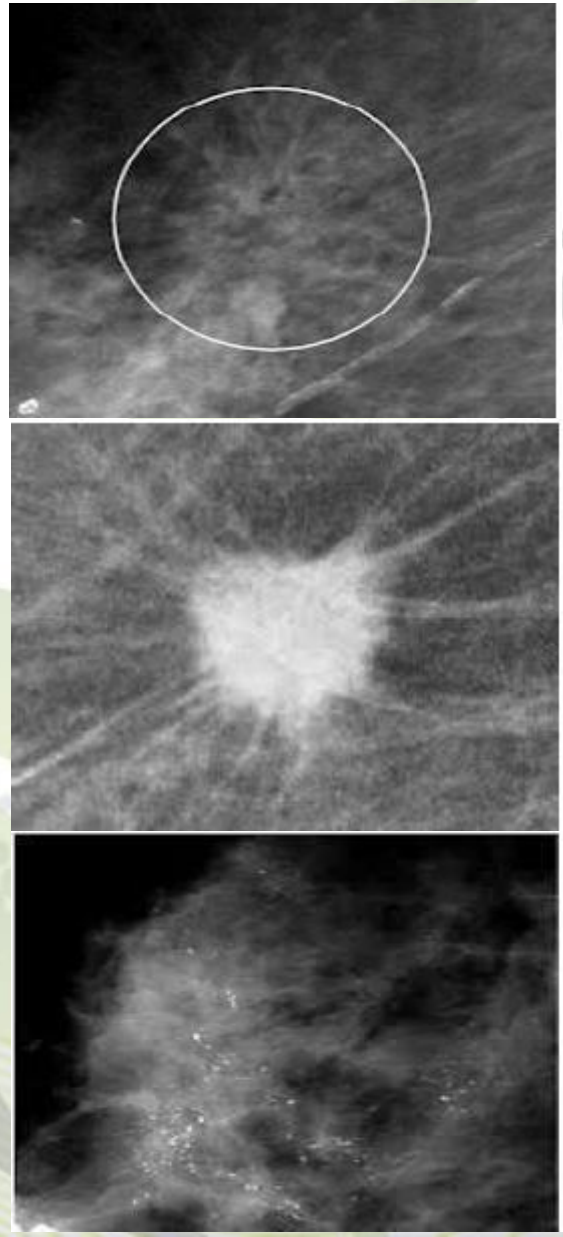

ГБУЗ НО «НОКОД»
ГБУЗ НО «Нижегородский областной клинический онкологический диспансер»

Международные критерии BI-RADS

Категории оценки BI-RADS-МРТ и соответствующие им рекомендации

Категория BI-RADS	Рекомендация	Вероятность рака
0 – Требуется дополнительная визуализация	Лучевое дообследование: МГ, прицельное УЗИ	Не применимо
1 – Отрицательная	Обычное наблюдение	0%
2 – Доброкачественные изменения	Обычное наблюдение	0%
3 – Вероятно доброкачественные изменения	Повторное обследование через короткий интервал времени (6 мес.)	> 0 и ≤ 2%
4 – Подозрение на рак	Биопсия	> 2% и <95%
5 – Характерно для рака	Биопсия	≥ 95%
6 – Подтвержденный биопсией рак	Хирургическое лечение, если показано	Не применимо

ГБУЗ НО «НОКОД»
ГБУЗ НО «Нижегородский областной клинический онкологический диспансер»

Различные типы плотности ткани молочной железы при маммографии

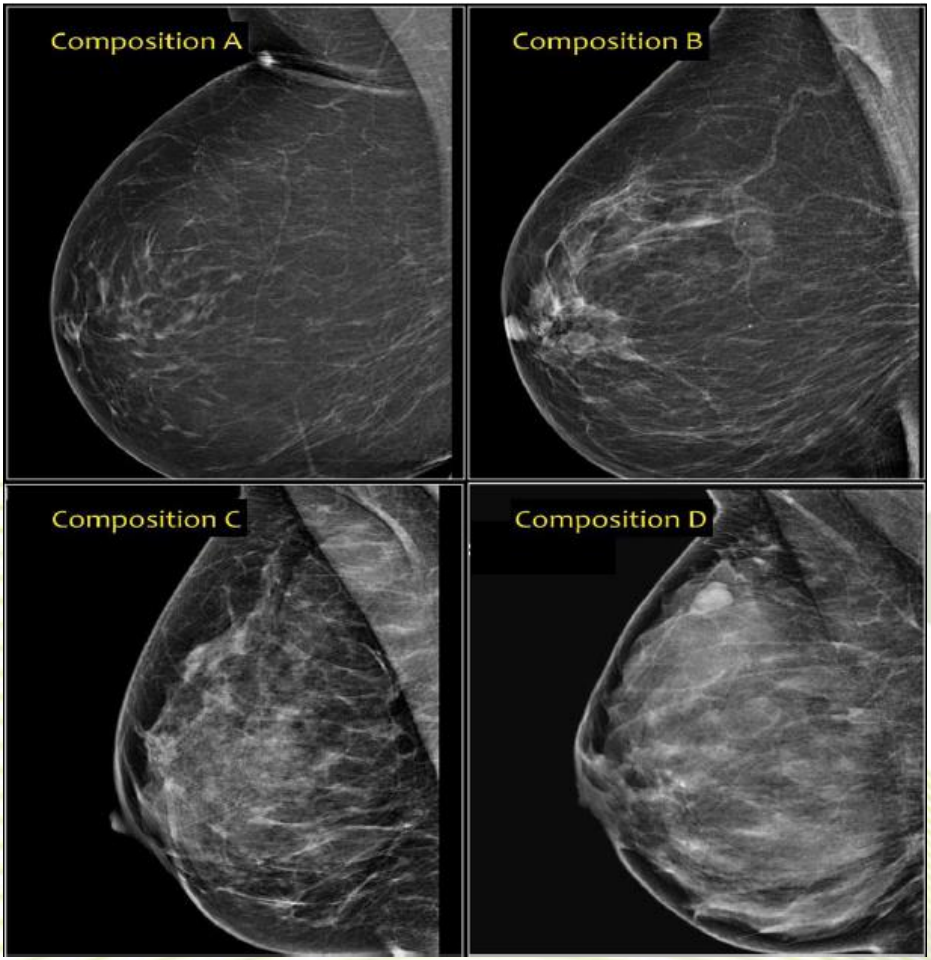

A. Преимущественно жировая ткань

B. Жировая ткань с наличием участков фиброзно-железистой ткани

C. Плотная железа

D. Очень плотная железа

ГБУЗ НО «НОКОД»
ГБУЗ НО «Нижегородский областной клинический онкологический диспансер»

Маммография – «золотой стандарт», однако имеет свои недостатки:

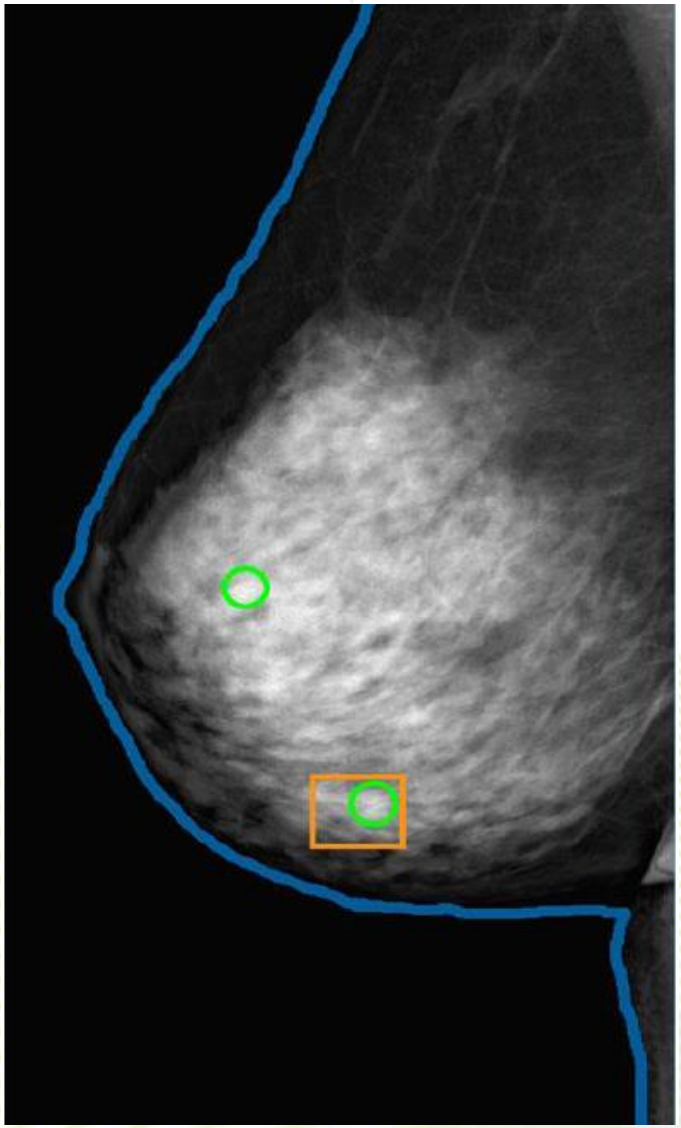

- Дозовая нагрузка
- Информативность уменьшается при плотном фоне молочной железы

ГБУЗ НО «НОКОД»
ГБУЗ НО «Нижегородский областной клинический онкологический диспансер»

Ультразвуковой исследование молочных желез

ГБУЗ НО «НОКОД»
ГБУЗ НО «Нижегородский областной клинический онкологический диспансер»

Ультразвуковой исследование молочных желез

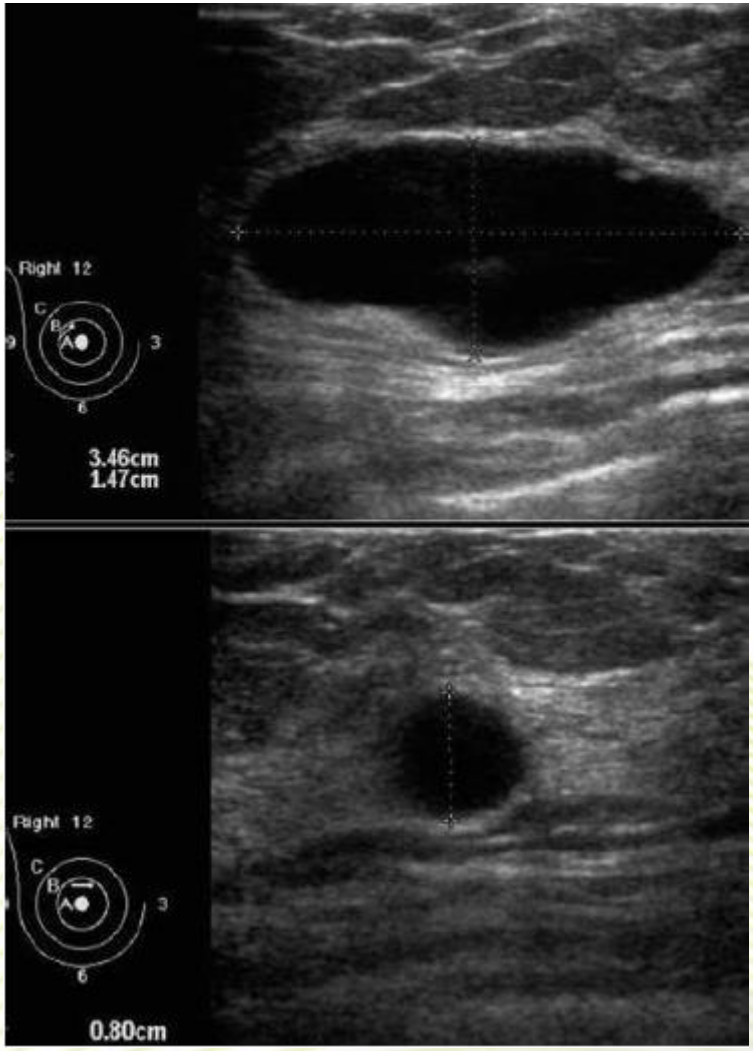

Преимущества:

- Возможность визуализации на плотном фоне железы
- Радиационная безопасность
- Может использоваться у беременных и кормящих
- Контролируемая пункция визуализируемых образований
- Возможность проведения доплеровского сканирования
- Оценка лимфатических узлов

ГБУЗ НО «НОКОД»
ГБУЗ НО «Нижегородский областной клинический онкологический диспансер»

Ультразвуковой исследование молочных желез

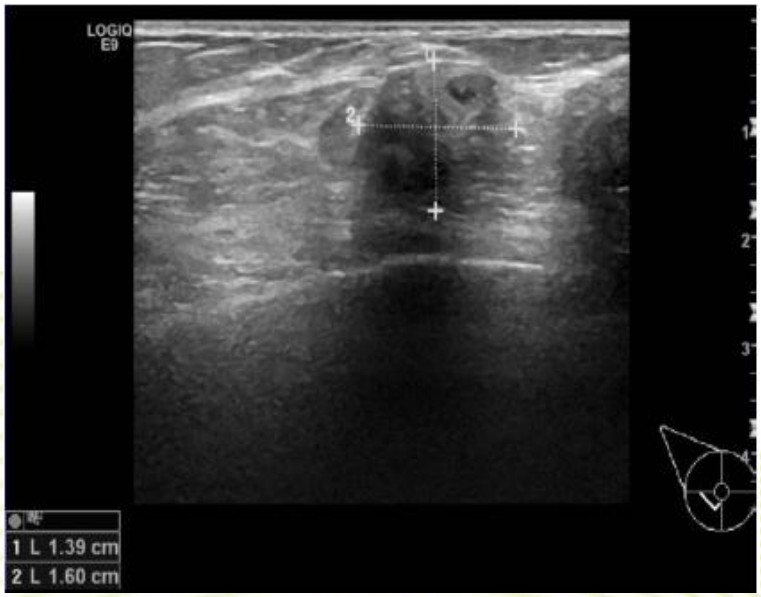

Недостатки:

- Субъективность получения изображения
- Фрагментарное изображение
- Малая информативность при жировой инволюции
- Низкая ультразвуковая контрастность между опухолями и жировыми тканями
- Не удается увидеть нарушения в виде мелких кальцификатов вне опухолевого узла

ГБУЗ НО «НОКОД»
ГБУЗ НО «Нижегородский областной клинический онкологический диспансер»

МР-маммография

- Мутации генов BRCA1 и BRCA2
- Мутация генов TP53, PTEN - с 20-25 лет
- Риск развития РМЖ >20% - с 25 лет
- Лучевая терапия в возрасте 10-30 лет

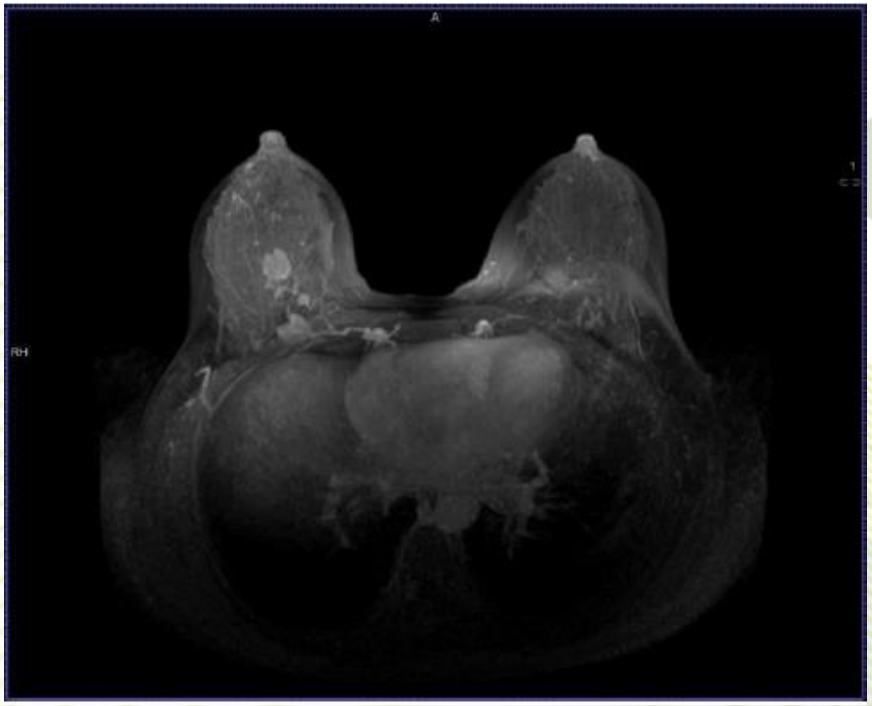

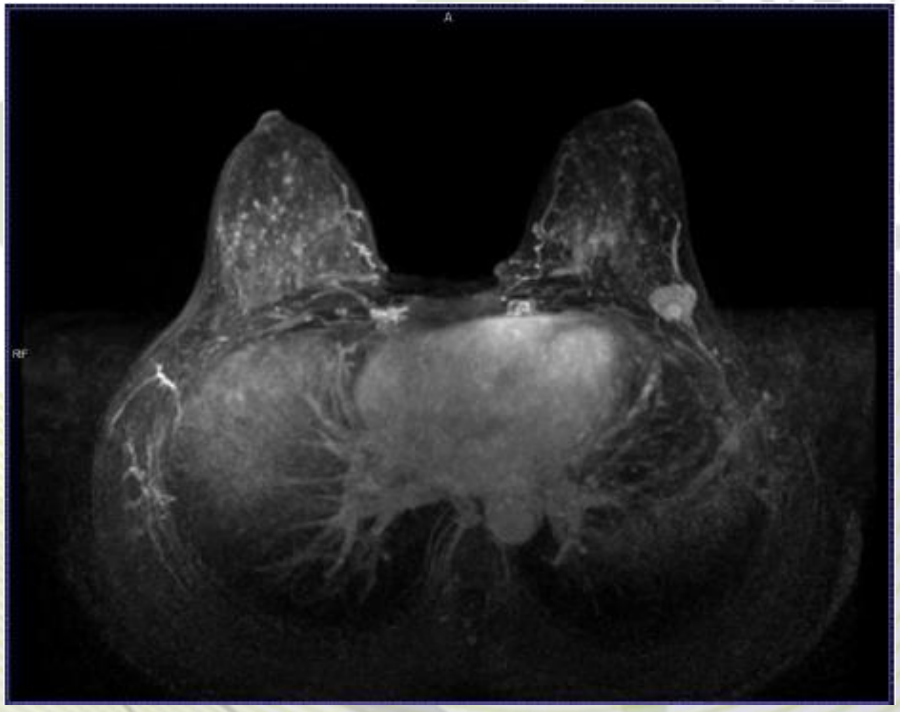

ГБУЗ НО «НОКОД»
ГБУЗ НО «Нижегородский областной клинический онкологический диспансер»

Оценка диффузионно-взвешенных МР-изображений

Нормальная ткань

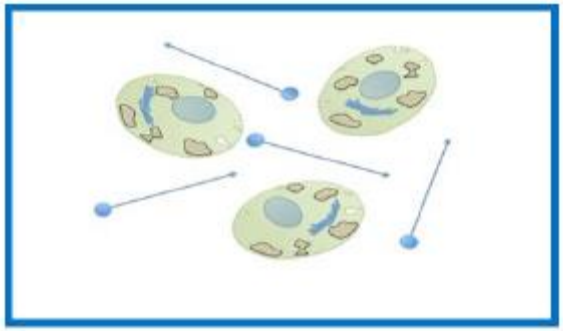

Опухоль

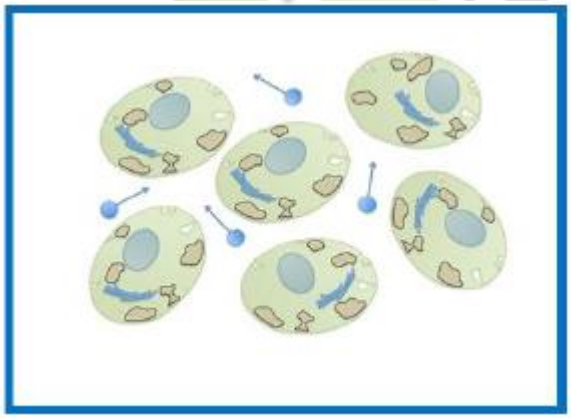

- Т.е. диффузионно-взвешенная МРТ позволяет оценить процессы в организме на клеточном уровне

ГБУЗ НО «НОКОД»
ГБУЗ НО «Нижегородский областной клинический онкологический диспансер»

Анализ ДВИ:

1. Качественный – визуальная оценка интенсивности сигнала при высоком b-факторе

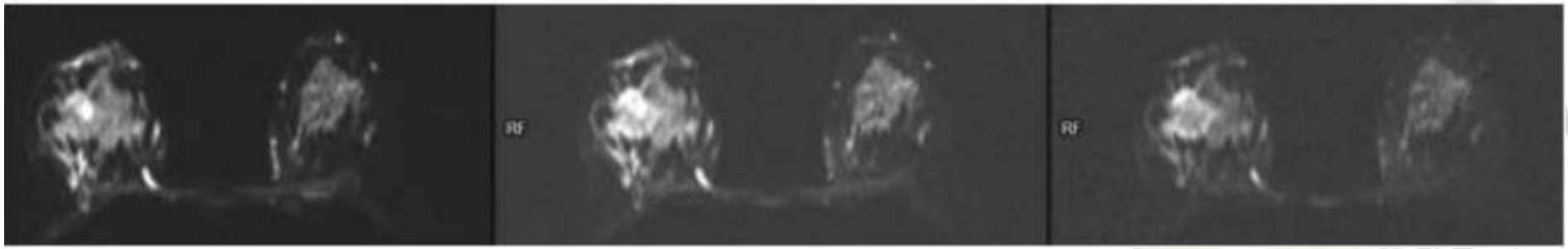

2.Количественный – определение измеряемого коэффициента диффузии (ИКД) на реконструированных картах ИКД

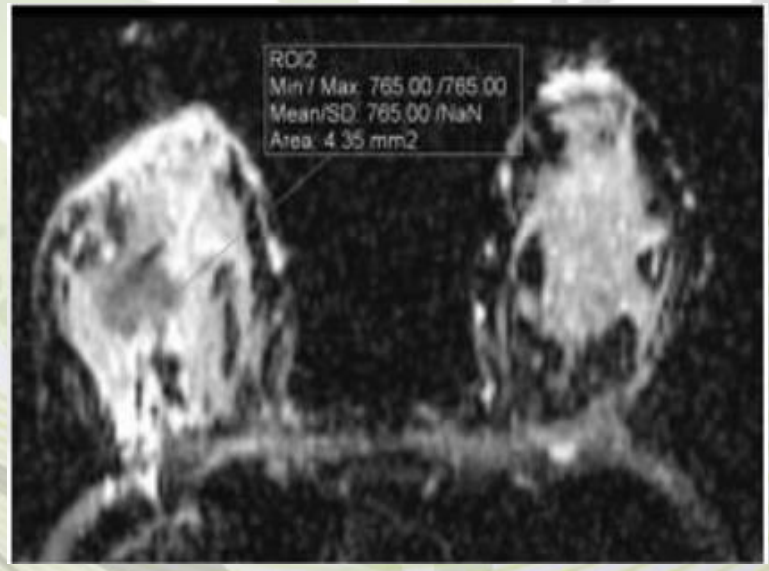

ГБУЗ НО «НОКОД»
ГБУЗ НО «Нижегородский областной клинический онкологический диспансер»

Томосинтез:

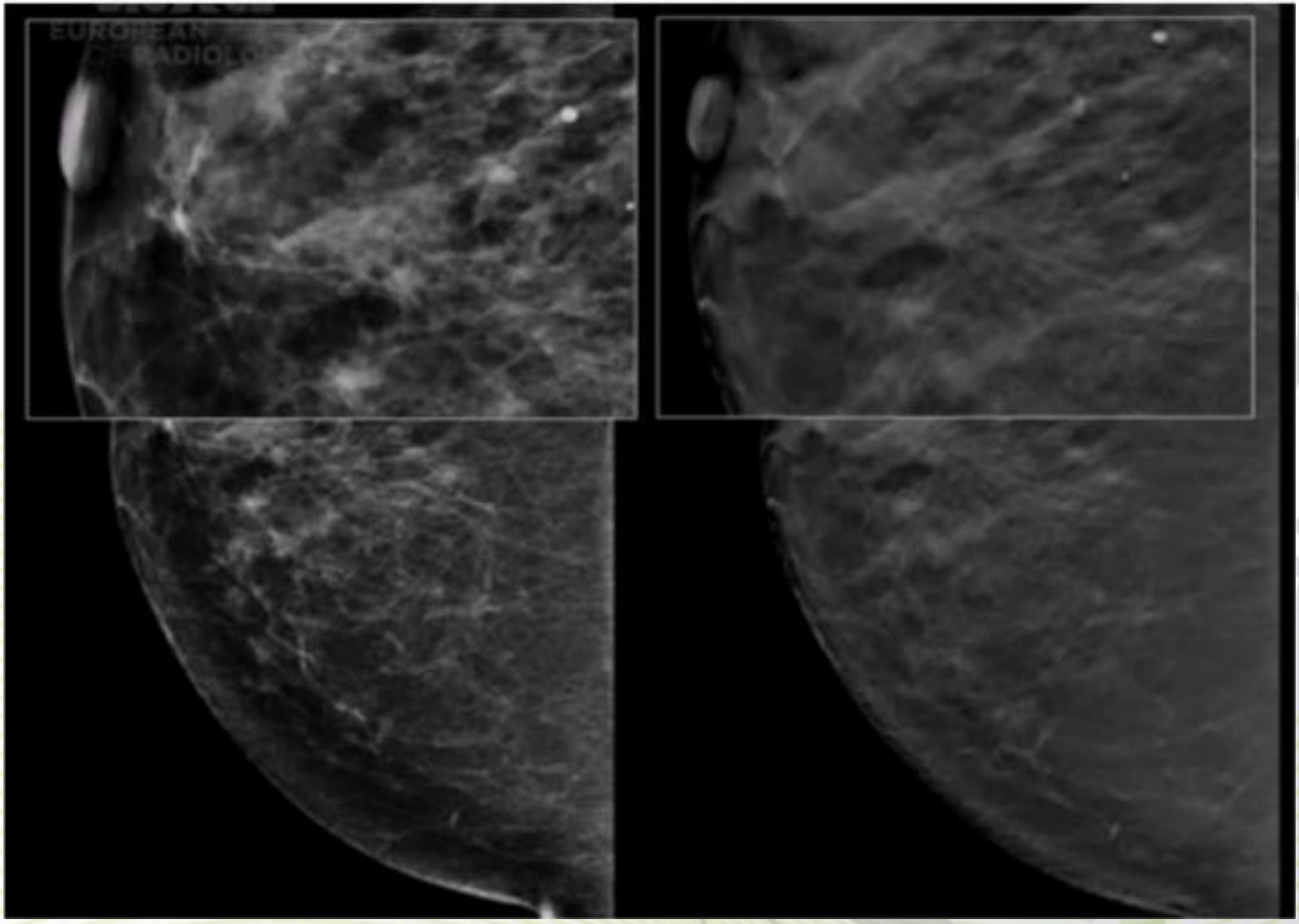

ГБУЗ НО «НОКОД»
ГБУЗ НО «Нижегородский областной клинический онкологический диспансер»

Томосинтез

Преимущества:

- Нет эффекта «наложения теней»
- Более точная оценка

  -ассиметрии,

  -изменения архитектоники,

  -образований, визуализируемых только в 1 проекции;
- Детальная оценка контура, плотности, жировых включений образований

ГБУЗ НО «НОКОД»
ГБУЗ НО «Нижегородский областной клинический онкологический диспансер»

Компьютерная томография –

для оценки распространенности процесса

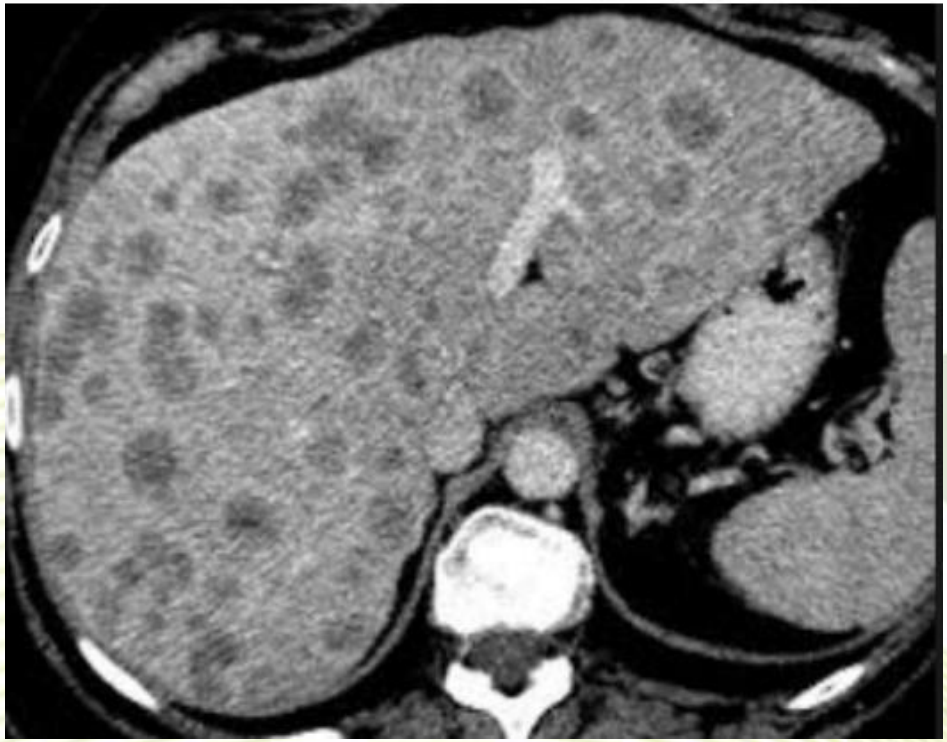

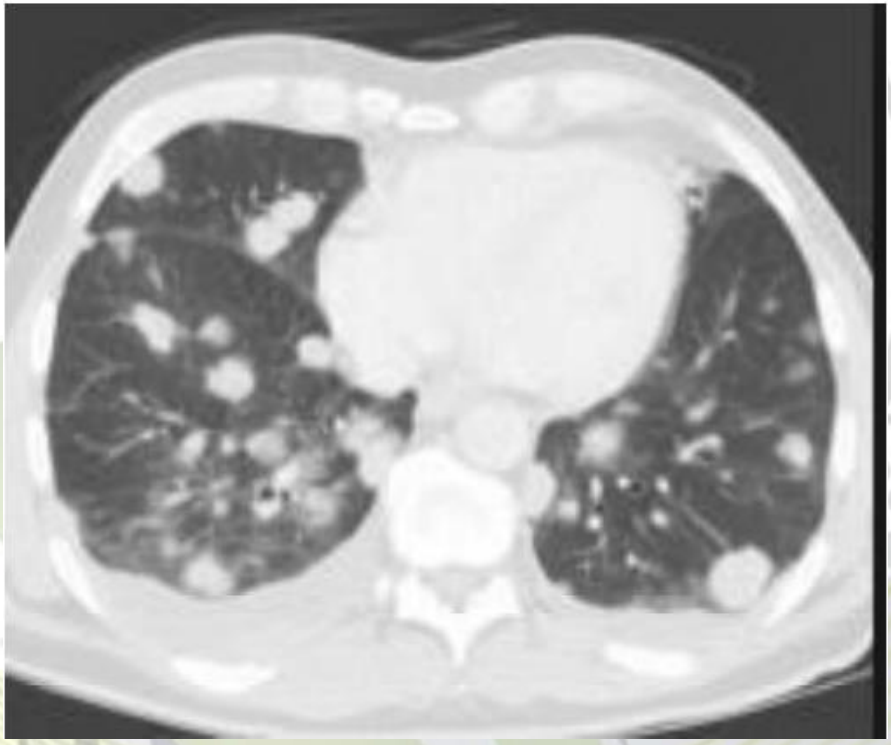

ГБУЗ НО «НОКОД»
ГБУЗ НО «Нижегородский областной клинический онкологический диспансер»

СПАСИБО ЗА ВНИМАНИЕ!