ГОСУДАРСТВЕННОЕ БЮЖЕТНОЕ ОБРАЗОВАТЕЛЬНОЕ УЧРЕЖДЕНИЕ
ДОПОЛНИТЕЛЬНОГО ПРОФЕССИОНАЛЬНОГО ОБРАЗОВАНИЯ
«РОССИЙСКАЯ МЕДИЦИНСКАЯ АКАДЕМИЯ ПОСЛЕДИПЛОМНОГО ОБРАЗОВАНИЯ»
МИНИСТЕРСТВА ЗДРАВООХРАНЕНИЯ РОССИЙСКОЙ ФЕДЕРАЦИИ

На правах рукописи

СИКОРСКИЙ ДМИТРИЙ ВАЛЕНТИНОВИЧ

УСОВЕРШЕНСТВОВАНИЕ ОПЕРАЦИЙ В КОМБИНИРОВАННОМ ЛЕЧЕНИИ МЕСТНО-РАСПРОСТРАНЁННОГО И РЕЦИДИВНОГО ОРОФАРИНГЕАЛЬНОГО РАКА

14.01.12 - Онкология

Диссертация
на соискание учёной степени
кандидата медицинских наук

Научный руководитель
доктор медицинских наук, профессор
Подвязников Сергей Олегович

Москва - 2015

ОГЛАВЛЕНИЕ

Введение……. 4

Глава 1. Современное состояние помощи больным местно-распространённым и рецидивным орофарингеальным раком. (Обзор литературы) 11

1.1 Тактика при выборе варианта противоопухолевого лечения ...11

1.1.1 Лучевая терапия в комбинированном и комплексном лечении орофарингеального рака 11

1.1.2 Химиотерапия в лечении местно-распространённого и рецидивного орофарингеального рака 13

1.2 Ключевые вопросы операций в комбинированном лечении . . . 15

1.2.1 Операции на нижней челюсти в лечении орофарингеального рака 18

1.2.1.1 Мандибулотомия как доступ к опухолям дистальных отделов полости рта и ротоглотки 19

1.2.1.2 Резекции нижней челюсти 22

1.2.2 Реконструктивный этап операции 26

1.2.3 Осложнения операций 29

Глава 2. Материалы и методы 31

2.1 Общая характеристика собственных клинических наблюдений . 31

2.2 Характеристика больных в зависимости от предшествующего лечения 38

2.3 Статистическая обработка данных 43

Глава 3. Детализация хирургической техники в комбинированном и комплексном лечении местно-распространённого и рецидивного орофарингеального рака ……. 44

3.1 Операции с нарушением непрерывности дуги нижней челюсти 44

3.1.1 Срединная мандибулотомия как доступ к опухолям задних отделов полости рта и ротоглотки 44

3.1.2 Сегментарная резекция нижней челюсти 56
3.2 Реконструкция пекторальным лоскутом 70
3.3 Укрытие реконструктивной пластины с использованием мышечной части пекторального лоскута при реконструкции нижней челюсти после сегментарной резекции 83
Глава 4. Результаты лечения 98
4.1 Послеоперационные осложнения 99
4.2 Анализ и оценка летальности 108
4.3 Анализ выживаемости 118
Заключение 125
Выводы 140
Практические рекомендации 141
Список литературы 142

ВВЕДЕНИЕ

Актуальность

В Российской Федерации и во всём мире остаётся высокой запущенность (выявление III-IV стадий) при злокачественных новообразованиях полости рта и глотки [17, 58, 143]. Несмотря на тенденцию к снижению общего числа больных злокачественными новообразованиями III-IV стадии (с 51,2% в 2000 г до 42,7% в 2012 г) отмечена не вполне благоприятная ситуация с заболеваемостью опухолями полости рта и глотки: регистрируется рост заболеваемости опухолями полости рта и глотки III-IV стадии – с 68,2% в 2000г до 81,1% (опухоли глотки) в 2012 г. [17]. Одним из важнейших социальных факторов такой высокой запущенности является потребление табака и алкоголя [149, 165].

Высока летальность больных в течение года с момента установления диагноза злокачественного новообразования полости рта и глотки в Российской Федерации, которая в 2012 г. среди больных опухолями полости рта и глотки составила 37% и 40,2% соответственно.

Таким образом, абсолютное число больных орофарингеальным раком III-IV стадии по местному распространению опухоли является весьма высоким [143]. Лечение их является комбинированным или комплексным [188].

В России лучевая или химиолучевая терапия проводится традиционно перед выполнением операции, последняя в ряде случаев является основным методом лечения этих опухолей. Роль хирургического лечения следует особенно подчеркнуть в случаях радио- и химиорезистентности [23].

При выполнении операции по поводу местно-распространённого и рецидивного орофарингеального рака одновременно удаляются как сама опухоль, так и регионарные лимфатические узлы шеи [59, 108 133, 172, 174]. Операции на первичной опухоли заключаются в удалении как слизистой оболочки с мягкими тканями, так и, при необходимости, в резекции нижней челюсти, в том числе и с одномоментной реконструкцией. Так же при

опухолях дистальных отделов полости рта и ротоглотки особое значение имеет хирургический доступ, который бы позволил выполнить адекватный объём операции при низкой частоте развития послеоперационных осложнений [180]. В связи с оперированием в условиях после проведённой лучевой и химиолучевой терапии, на фоне стоматита и неадекватного глотания, сохраняется высокий процент послеоперационных осложнений (до 100% у разных авторов) [19, 51, 68, 94, 131, 166, 168]. Поэтому используемый для реконструкции материал должен быть максимально надёжным. Данному требованию в большей степени отвечают васкуляризируемые перемещённые кожно-мышечные лоскуты, которые остаются жизнеспособными даже в условиях некроза тканей окружающего их воспринимающего ложа [23,171].

В этой ситуации наряду с принципами онкологического радикализма, применительно к резекционному этапу операции, важными становятся вопросы одномоментной реконструкции, так как некоторые дефекты являются несовместимыми с жизнью пациента [179].

Таким образом, вопросы выполнения хирургического этапа комбинированного лечения данной тяжелой категории больных являются актуальными, так как качественное, малотравматичное и надежное реконструктивное закрытие дефектов зоны лица позволит говорить о быстрой функциональной и социальной реабилитации пациентов, продолжительность жизни которых минимальна.

Степень разработанности проблемы

Проблема лечения местно-распространённого орофарингеального рака сохраняет актуальность, несмотря на успехи и современные возможности лучевой и химиотерапии, а так же их комбинаций. Особую значимость приобретает операция в случаях продолженного опухолевого роста и возврата заболевания при неэффективности предшествовавшего противоопухолевого лечения. В резектабельных случаях хирургическое лечение является единственной возможностью и приобретает статус операции спасения [68, 19, 94, 131].

Цель работы

Улучшение результатов комбинированного лечения больных местно-распространённым и рецидивным орофарингеальным раком путём усовершенствования операций на нижней челюсти с реконструкцией пекторальным лоскутом.

Задачи исследования:

1. Усовершенствовать методики резекции и реконструкции применительно к местно-распространённому и рецидивному орофарингеальному раку.
2. Разработать способ укрытия реконструктивной пластины с использованием мышечной части пекторального лоскута при реконструкции нижней челюсти после сегментарной резекции.
3. Проанализировать причины развития местных гнойно-некротических послеоперационных осложнений после проведения операции в комбинированном лечении местно-распространённого и рецидивного орофарингеального рака.
4. Дать анализ летальности и двухлетней безрецидивной выживаемости больных местно-распространённым и рецидивным орофарингеальным раком после выполнения усовершенствованного хирургического этапа комбинированного и комплексного лечения.

Научная новизна.

Данная диссертационная работа является одним из первых клинических исследований, посвящённых усовершенствованию операций по поводу местно-распространённого и рецидивного орофарингеального рака применительно к современному противоопухолевому лечению.

Впервые предложены усовершенствованные методики вмешательств на нижней челюсти с нарушением её непрерывности с обеспечением требований абластики на современном этапе комбинированного лечения местно-распространённого и рецидивного орофарингеального рака.

Применительно к проблематике диссертации результативно (эффективно, то есть с получения обладающих новизной результатов, защищённых авторским правом РФ) использована мышечная часть пекторального лоскута для укрытия реконструктивной пластины после сегментарной резекции нижней челюсти. Научная новизна подтверждена патентом на изобретение №2477083 «Способ укрытия реконструктивной пластины при реконструкции нижней челюсти после сегментарной резекции», опубликован Бюл. №7, 10.03.2013.

Доказано улучшение двухлетней безрецидивной выживаемости посредством предложенной хирургической техники у больных тяжёлой клинической группы местно-распространённым и рецидивным орофарингеальным раком: в ходе исследования на основании проведённого сравнительного анализа эффективности усовершенствованной методики оперирования с уже ранее разработанными операциями у данной группы больных показаны лучшие показатели двухлетней безрецидивной выживаемости у пациентов в основной группе по сравнению с контрольной (38,5% и 32,1% соответственно). Доказано, что предложенная усовершенствованная хирургическая техника в комбинированном лечении показала лучшие результаты двухлетней безрецидивной выживаемости в группе больных с первичными местно-распространёнными опухолями по сравнению с больными с рецидивом заболевания, что является весомым аргументом за проведение усовершенствованных операций в лечении местно-распространённого и рецидивного орофарингеального рака (53,5% и 24,5% соответственно).

Теоретическая и практическая значимость работы.

Предложенный способ укрытия реконструктивной пластины при реконструкции нижней челюсти после сегментарной резекции позволяет сократить и/или предупредить послеоперационные осложнения, вызванные прорезыванием реконструктивной пластины. Раскрыты особенности срединной мандибулотомии как доступа к опухолям дистальных отделов

полости рта и ротоглотки в качестве элемента функциональной реабилитации больных, позволившие восстановить прежние анатомические взаимоотношения после проведения резекционного этапа операции. Изложено доказательство необходимости формирования пекторального лоскута "снизу вверх", а так же целесообразности расположения питающих сосудов равноудалённо от краёв мышечной ножки пекторального лоскута.

Теоретическая значимость исследования обоснована тем, что обоснована характеристика причин местных гнойно-некротических послеоперационных осложнений после проведения операций по усовершенствованным методикам на современном этапе комбинированного лечения местно-распространённого и рецидивного орофарингеального рака.

Методология и методы исследования.

Исследование является проспективным В основу данной работы положены клинические наблюдения над 81 больным местно-распространённым и рецидивным орофарингеальным раком, которым была проведена операция в комбинированном и комплексном лечении в ГБУЗНО «Нижегородский областной Онкологический диспансер» в период с 2005 по 2011 год. В первую основную группу вошли пациенты, которым проведены усовершенствованные многокомпонентные операции с одновременным удалением орофарингеальной опухоли и лимфатических узлов шеи с нарушением непрерывности дуги нижней челюсти в ходе операции (n=40). Во второй контрольной группе (n=41) – хирургическое лечение выполнялось в типовом варианте без вмешательства на нижней челюсти. Проведён анализ местных послеоперационных осложнений, летальности и выживаемости для определения целесообразности усовершенствования проводимых операций. Актуариальная выживаемость больных рассчитывалась по методике Kaplan-Meier

Внедрение результатов работы.

Усовершенствованная техника расширенных комбинированных операций с нарушением непрерывности дуги нижней челюсти и

разработанным новым способом одномоментной реконструкции пекторальным лоскутом используется в клинической практике ГБУЗНО «Нижегородский областной Онкологический диспансер» в комбинированном и комплексном лечении больных местно-распространённым и рецидивным орофарингеальным раком.

Результаты данного научного исследования используются в учебном процессе на кафедре онкологии Российской медицинской академии последипломного образования Минздрава Российской Федерации.

Личный вклад автора в получение результатов, изложенных в диссертации

Автор принял активное участие в разработке дизайна исследования с постановкой цели и задач исследования. Автором проведён анализ состояния вопроса по данным современной литературы и выбран проспективный метод исследования, основанный на хирургическом лечении больных местно-распространённым и рецидивным орофарингеальным раком в плане комбинированного подхода. Автор лично оперировал большинство пациентов (79 из 81), осуществлял ведение и динамическое наблюдение больных, на клинических наблюдениях за которыми основана представленная диссертация. Автором разработаны методические подходы в совершенствовании операций, протоколы исследования, а так же анализ полученных результатов. Научные рекомендации и результаты, изложенные в диссертации и лежащие в основе выводов, получены лично автором. Автор участвовал в подготовке публикаций по теме диссертации, оформлению и подаче материалов для выдачи патента Российской Федерации на изобретение.

Положения, выносимые на защиту.

1. Доказана возможность улучшения двухлетней безрецидивной выживаемости в комбинированном лечении местно-распространённого и рецидивного орофарингеального рака путём проведения операций с

применением совокупности усовершенствованных известных методик вмешательств на нижней челюсти и реконструкции пекторальным лоскутом.

2. Показана возможность реконструкции нижней челюсти титановой пластиной после выполнения сегментарной резекции в случаях СОД более 40 Гр с использованием мышечной части пекторального лоскута без его кожной площадки со снижением количества гнойно-некротических осложнений, связанных с прорезыванием реконструктивной пластины до 25% против 48,5% по данным исследователей.

Апробация диссертационной работы.

Материалы диссертации доложены на Всемирной образовательной программе Международной федерации хирургии и онкологии опухолей головы и шеи (Санкт-Петербург, 09-12.10.2010); (Киев, Украина, 30.09-02.10.2012). Результаты исследования представляли Нижегородскую область в Финале Российского конкурса врачей в номинации «За новый метод лечения» в 2013г. Клиническое исследование в рамках диссертационной работы одобрено на заседании комитета по этике ГБОУ ДПО РМАПО Минздрава России 13.05.2014. Апробация проведена на расширенном заседании кафедры онкологии ГБОУ ДПО РМАПО 16 февраля 2015 года.

Публикации.

По теме диссертационной работы опубликовано 9 научных статей, из них 3 в рецензируемых научных изданиях, рекомендованных ВАК Минобрнауки России.

Объём и структура диссертации.

Диссертация изложена на 164 страницах машинописного текста и состоит из введения, обзора литературы, 3 глав собственного материала, заключения, выводов, практических рекомендаций. Работа иллюстрирована 12 таблицами, 48 рисунками. Указатель литературы содержит 191 источник, из них 69 отечественных и 122 зарубежных авторов.

ГЛАВА 1
СОВРЕМЕННОЕ СОСТОЯНИЕ ПРОБЛЕМЫ ПОМОЩИ БОЛЬНЫМ С МЕСТНО-РАСПРОСТРАНЁННЫМ И РЕЦИДИВНЫМ ОРОФАРИНГЕАЛЬНЫМ РАКОМ.

(Обзор литературы)

1.1 Тактика при выборе варианта противоопухолевого лечения.

Одной из основных причин, влияющих на результаты лечения орофарингеального рака, является значительное число впервые обратившихся больных с местно-распространёнными опухолями [39, 58].

Так же весьма актуальную проблему составляют больные с продолженным опухолевым ростом или с рецидивом орофарингеального рака после проведённого ранее противоопухолевого лечения [77, 121].

В большинстве случаев при местно-распространённом (T_3-T_4N_1-N_3M_0) и рецидивном орофарингеальном раке выбор варианта лечения опухоли и регионарных метастазов лежит между различными комбинациями лучевой терапии и химиотерапии с операцией [16, 34, 39, 182]. Клиническая стадия опухолевого процесса является ключевым фактором в определении данной тактики лечения [18, 101]. В этой ситуации положительные результаты в лечении больных с резектабельными орофарингеальными опухолями могут быть достигнуты только при выполнении операции как компонента комбинированного или комплексного подхода [11, 102, 136, 169, 173, 190].

1.1.1 Лучевая терапия в комбинированном и комплексном лечении орофарингеального рака.

Наиболее частая причина для назначения предоперационной лучевой и химиолучевой терапии – сомнения в резектабельности первичной опухоли и регионарных метастазов. В случае чувствительности опухоли к лучевому воздействию имеется возможность излечения или проведения хирургического лечения в пределах здоровых тканей. [34, 46, 119, 148, 153].

Рассматриваются так же варианты одновременной химиолучевой терапии и применение других вариантов радиомодификации [48, 83, 85, 98, 104, 127, 137, 160, 167, 170, 186].

Доза предоперационной лучевой терапии обычно составляет 40–50 Гр. При сомнении в резектабельности опухоли возможно увеличение суммарной очаговой дозы до 60–70 Гр в зависимости от ответа на проводимое лечение [15,157]. Основная проблема при проведении предоперационной лучевой терапии связана с увеличением числа послеоперационных осложнений, таких как нарушение заживления раны, нагноение, формирование оростомы [40, 111, 130].

Установлено неблагоприятное влияние дозы лучевого воздействия на частоту послеоперационных осложнений и их тяжесть [65,130].

При проведении лучевой терапии в СОД до 60 Гр послеоперационные осложнения при последующем хирургическом лечении имели место в 42% случаях, при СОД больше 60 Гр – в 68% ($p<0,05$) [23].

Порочным является стремление уменьшить объем хирургического вмешательства за счет уменьшения размеров опухоли в случае достижения противоопухолевого эффекта, что позволяет в ряде случаев избежать отрицательных последствий комбинированных операций в виде развития послеоперационных осложнений, а так же косметических и функциональных нарушений, но повышает риск местного рецидива опухоли за счёт ограничения объёма операции [14, 57, 64, 116, 118].

В то же время по данным ряда исследователей, проведение операции на первом этапе с последующей лучевой терапией показано при местно-распространенных орофарингеальных опухолях с язвенно-инфильтративной формой роста, которые сопровождаются болевым синдромом и нарушением приема пищи. В этой ситуации проведение лучевой терапии на первом этапе противоопухолевого лечения в условиях опухолевой интоксикации и дефицита массы тела на фоне дисфагии приводит к ранним лучевым

реакциям (в т.ч. с обострением болевого синдрома), и в итоге не всегда удается завершить лучевую терапию как первый этап лечения [104].

В случаях, когда операция выполняется на первом этапе комбинированного лечения, предрасполагающими факторами развития локо-регионарного рецидива являются наличие клеток опухоли по линии резекции и экстракапсулярное распространение метастаза в лимфатическом узле [11]. Поскольку в последующем вероятность повторного проведения радикального хирургического лечения в случае рецидива низка, а, при возможности выполнения, объем операции и предполагаемый риск развития послеоперационных осложнений будут значительно выше, то в случаях с крайне высоким прогнозом рецидивирования показано проведение послеоперационной лучевой терапии [78, 87, 112, 153, 159, 191].

Дополнительным показанием для проведения лучевой терапии после операции являются близость края опухоли к линии резекции (<5 мм), множественные метастазы в лимфатические узлы шеи, переход первичной опухоли на окружающие мягкие ткани, периневральная инвазия опухоли, поражение костной и хрящевой ткани [15, 80, 98, 137].

Но проведение послеоперационной лучевой терапии возможно только в случае, если операция выполнена до проведения лучевой терапии или после предоперационной лучевой терапии с СОД не более 40-50 Гр, так как в случае предшествовавшей СОД 60-70 Гр возможности лучевой терапии исчерпаны [23, 82, 122, 132 158].

1.1.2 Химиотерапия в лечении местно-распространённого и рецидивного орофарингеального рака.

Химиотерапия в комплексном лечении орофарингеальнго рака играет в основном вспомогательную роль [113]. Вместе с тем комбинация препаратов платины и 5-фторурацила, показав в ряде случаев определённую эффективность сначала при лечении рецидивов опухолей полости рта и ротоглотки, а затем – в качестве индукционной терапии, казалось бы, стала

основным методом лекарственного лечения местно-распространённого и рецидивного орофарингеального рака [2, 42, 54, 74, 96].

Комбинация цисплатина и 5-фторурацила широко применяется как в качестве индукционной химиотерапии орофарингеального рака, так и с паллиативной целью [1, 73]. К сожалению, эта комбинация обладает высокой токсичностью.

При проведении индукционной химиотерапии необходимо до начала лечения точно отмечать распространение опухоли, так как даже в случае выраженного эффекта и уменьшения опухоли хирургическое вмешательство необходимо проводить в границах ее первоначального распространения. Это объясняется тем, что опухолевые клетки, оставшиеся после проведения лекарственного лечения, биологически более агрессивны, а значит, имеют больший потенциал к продолженному опухолевому росту и рецидивированию [61, 100].

Одновременная лучевая и химиотерапия в ряде случаев может повышать как выживаемость, так и более частый успех операций по сравнению с лучевой терапией в самостоятельном варианте [42, 53].

Для повышения эффективности химиотерапии предложено использовать платиносодержащие препараты на основе карбоплатина и оксалиплатина, таксаны, а так же таргетные препараты на основе моноклональных антител [5, 52, 95, 99, 107, 127]. Данные препараты обладают ещё большей токсичностью, чем комбинация «цисплатин + 5-фторурацил» [8, 106, 115].

Существует так же много нерешённых вопросов, касающихся дальнейших исследований в области лекарственного и лучевого лечения местно-распространённого и рецидивного орофарингеального рака [25, 36]:

Свидетельствует ли ответ на индукционную химиотерапию о присущей опухоли радиочувствительности в случае одновременного проведения химиолучевой терапии [162]?

Можно ли повысить выживаемость путём сочетания индукционной химиотерапии, уменьшающей частоту отдалённого метастазирования, с

одновременным химиолучевым лечением, способствующим значительному повышению локо-регионарного контроля над опухолью [161]?

Сократят ли агрессивные схемы индукционной химиотерапии потребность в использовании полных доз на этапе химиолучевой терапии или улучшат переносимость облучения?

В ходе ряда исследований были получены различные результаты [120, 161].

Пока неизвестен относительный вклад индукционной химиотерапии в одновременную химиолучевую терапию [3]. В ходе ряда рандомизированных исследований были предприняты попытки ответить на данный вопрос, но при этом использовались менее агрессивные схемы химиотерапии одновременно с лучевой терапией.

И, наконец, ещё только предстоит точно определить группу больных, которым подходят агрессивные схемы индукционной химиотерапии.

1.2 Ключевые вопросы операций в комбинированном лечении.

Пациенты с местно-распространённым орофарингеальным раком, которым проводят нехирургическое лечение, например одновременную химиолучевую терапию и лучевую терапию нуждаются в тщательном обследовании для оценки местного рецидива и рецидива регионарных метастазов на шее [4, 93, 124, 134, 167, 176].

Пациентам, которые на фоне химиолучевой терапии не дали полной регрессии опухоли, (т.е. достигли частичного регресса, стабилизации или прогрессии опухолевого процесса), требуется проведение спасительной операции на первичной опухоли в сочетании с операцией на путях лимфооттока шеи [9, 110, 140].

Так же многие авторы указывают на затруднения в своевременном определении локального рецидива и регионарного метастаза из-за изменений в тканях после проведённой ранее лучевой терапии [10, 105, 125, 150]. Это может привести к задержке в диагностике и лечении в случаях

продолженного опухолевого роста и рецидива [14, 16, 184]. Так же большинство авторов подчёркивают, что при проведении спасительной операции имеется высокий риск развития послеоперационных осложнений [109, 189].

Такие больные составляют три группы – продолженный рост первичной опухоли, метастазы опухоли в лимфатические узлы шеи при излеченной первичной опухоли, а так же комбинация локального рецидива с регионарными метастазами [29, 108, 110, 124, 129].

Таким образом, при отсутствии отдалённых метастазов (которые весьма редки), два основных фактора определяют прогноз у больных местно-распространённым и рецидивным орофарингеальным раком: границы резекции при удалении первичной опухоли и состояние лимфатических узлов шеи [39, 133, 138].

При продолженном росте первичной опухоли речь идёт зачастую о местно-распространённых опухолях, занимающих несколько анатомических областей и, чаще всего, сопровождающихся такими осложнениями как нарушение акта глотания, тризм, деструкция и патологический перелом нижней челюсти.

При прогрессии заболевания, связанной с регионарным метастазированием, основную проблему составляет экстракапсулярное распространение, так как не представляет особой сложности операция на путях лимфооттока шеи в границах анатомического футляра.

Были сформулированы три основных особенности хирургического лечения, выполняемого у онкологического больного [51]:

1. Операция может проходить в неблагоприятных условиях из-за предшествующей химиолучевой терапии, что неизбежно сказывается на заживлении послеоперационной раны.

2. Метод хирургического вмешательства должен быть максимально надежен и должен иметь наименьшую вероятность развития ближайших и

отдаленных осложнений, чтобы не возникло препятствий для проведения специального противоопухолевого лечения.

3. Операция должна наиболее эффективно решать поставленную задачу по реконструкции органа для достижения конечного результата — социальной и трудовой реабилитации больного.

Особенности лечения в случаях прогрессии заболевания [23]:

- возможности лучевой терапии исчерпаны [140],
- химиотерапия малоэффективна,
- хирургическое лечение связано с высоким риском осложнений [131].

Есть данные о влиянии на прогноз размера рецидивной опухоли [22]. При опухолях размерами до 2см 5-летняя выживаемость составила 55,0±8,4%, а при опухолях размерами более 2 см - 35,7±5,1% ($p<0,01$). У больных без метастазов 5-летняя выживаемость составила 67,2±4,7%, при их наличии 17,2±6,5% ($p<0,01$).

Анализ ближайших и отдаленных результатов лечения больных раком полости рта и ротоглотки после лучевой и химиолучевой терапии подтверждает целесообразность активного хирургического подхода при выборе лечебной тактики этой категории больных, а улучшение отдаленных результатов напрямую связано с ранней диагностикой и своевременным хирургическим лечением остаточной опухоли или прогрессированием болезни и тщательным динамическим наблюдением после окончания лучевой терапии [23].

Степень клинической регрессии опухоли после 1 этапа лечения является достоверным критерием прогноза заболевания и влияет на продолжительность жизни [64]. Поражение регионарного лимфатического коллектора также является достоверным критерием прогноза [39].

Кроме неизбежных последствий лучевой и химиотерапии, на особенности послеоперационного периода могут влиять ряд других условий, включая характер выполняемой резекции и способ реконструкции пострезекционного дефекта [56, 59].

Исследование влияния различных факторов [39, 93, 96, 101] на исходы реконструктивных операций у больных орофарингеальным раком оказалось бы полезным для выбора реконструкции дефекта в каждой конкретной клинической ситуации [19, 168].

Известно, что осложнения послеоперационного периода у данной категории больных могут достигать 47— 100% [60].

Частота послеоперационных осложнений зависит от объема операции, составляя при типичных вариантах операций - 20%, а при расширенно-комбинированных - 73%. [64, 171]

Операции с одномоментным укрытием дефекта по поводу местно-распространённого и рецидивного орофарингеального рака сопровождаются высоким риском развития послеоперационных осложнений. Согласно данным проведённого исследования, послеоперационные осложнения со стороны перемещённых лоскутов составили 47,7%; у 9,3% больных вследствие осложнений формируются стойкие сквозные дефекты, требующие повторной реконструктивной операции.

Хирургические результаты операций, выполненных по поводу рецидивов, не хуже, чем при первичных опухолях полости рта и глотки: общее количество осложнений составляет 47,3% и 47,8%, среди них доля тяжёлых некрозов лоскутов – 7,3% и 9,3% соответственно. Таким образом нельзя отказывать больным в операции только из-за проведённой ранее химиолучевой терапии.

1.2.1 Операции на нижней челюсти в лечении орофарингеального рака.

Проведение операции в комбинированном лечении местно-распространённого и рецидивного орофарингеального рака заключается в удалении как слизистой оболочки с мягкими тканями [44, 55], так и, при необходимости, в резекции нижней челюсти, которая зачастую является обязательной в многокомпонентной операции, в том числе и с выполнением одномоментной реконструкции [32, 54, 84, 151].

Так же при опухолях дистальных отделов полости рта и ротоглотки (задняя треть и корень языка, боковая стенка ротоглотки) особое значение имеет доступ, который бы позволил выполнить адекватный объём операции при низкой частоте послеоперационных осложнений [79, 146].

По классификации J.P. Shah операции на нижней челюсти по поводу злокачественных опухолей делятся на следующие группы:

1. Краевая резекция нижней челюсти,
2. Сегментарная резекция нижней челюсти,
3. Срединная мандибулотомия.

Данная классификация является весьма прагматичной для клиницистов, так как позволяет унифицировать всё многообразие операций, сопровождающихся вмешательством на нижней челюсти в комбинированном лечении орофарингеального рака [152].

1.2.1.1 Мандибулотомия как доступ к опухолям дистальных отделов полости рта и ротоглотки.

При локализации опухоли в задних отделах полости рта и в ротоглотке часто бывает невозможным определить до операции клинически истинное распространение опухоли в пределах поражённого органа и возможное распространение на соседние анатомические области. Так же возникают сложности в выполнении резекционного этапа операции только внутриротовым путём [181].

Были предложены различные варианты доступов к опухолям дистальных отделов полости рта и ротоглотки, облегчающие операцию в столь сложной анатомической области: 1) мобилизация мягких тканей без рассечения нижней челюсти; 2) мандибулотомии. Данные способы в самостоятельном применении не осуществляют противоопухолевого воздействия, а выполняются только с целью обеспечения адекватного доступа [114].

Рассечение угла рта и щеки, которое является наименее агрессивным доступом по отношению к пациенту, обеспечивает меньший хирургический

простор. Так же этот доступ сопровождается пересечением щечной ветви лицевого нерва и развитием до 40% нагноения жирового тела и деформации щеки [35].

Фаринготомии и доступы с рассечением тканей дна полости рта со стороны подчелюстной области весьма трудоёмки и также не обеспечивают достаточного хирургического доступа.

Наиболее широкий обзор полости рта и глотки, а так же наиболее удобный доступ дают способы, при которых устраняется неподатливая нижнечелюстная дуга, т.е. способы временного нарушения целостности дуги нижней челюсти [27, 146]. Различают срединную, парамедианную и боковую мандибулотомию. Каждый из вариантов мандибулотомии как доступ имеет определённые преимущества и недостатки.

Срединная мандибулотомия как доступ к опухолям полости рта и глотки был описан ещё в 1844 году Седильо и в последствии усовершенствован Кохером [7].

Боковая мандибулотомия применена Лангенбеком в 1875 году, а затем Бергманом [7]. Она обеспечивает достаточный доступ к опухолям по кратчайшему пути. При использовании данного доступа отмечена высокая частота формирования глоточных свищей послеоперационного рубца. Их образование обусловлено тем, что линия швов слизистой оболочки, мягких тканей и кожи совпадает с проекцией удаляемых тканей. Ещё одним фактором, способствующим развитию послеоперационных осложнений, является предшествующая лучевая терапия, так как при центрации место последующей мандибулотомии располагается в середине поля облучения [90].

Срединная и боковая мандибулотомии были описаны в конце 19 – начале 20 века [7]. Последующие изучение и разработка позволяли улучшать результаты хирургического лечения больных с опухолями сложной анатомической локализации [92].

Парамедианная мандибулотомия была предложена позднее как модификация срединной мандибулотомии. Проводится между вторым резцом и клыком с целью более щадящего отношения к корням зубов, которые в этом месте направляются в стороны друг от друга, обеспечивая больше места на нижней челюсти для её рассечения. При выполнении парамедианной мандибулотомии остаётся интактным подбородочный отдел нижней челюсти. Данное обстоятельство более благоприятно для удержания остающегося после резекции мышечного массива языка, так как в ряде случаев может препятствовать его западению с развитием обтурации глотки и возможной асфиксии. Отрицательным моментом парамедианной мандибулотомии является весьма высокая частота интраоперационной травмы или контузии подбородочного нерва при тракции щёчного лоскута во время формирования ложа для выполнения последующего остеосинтеза.

Наибольший клинический интерес представляет срединная мандибулотомия, которая отличается простотой выполнения, наилучшим обзором всех отделов полости рта и ротоглотки, наименьшим числом послеоперационных осложнений [146]. Видимо неслучайно она была предложена раньше аналогичных доступов.

В дальнейшем доступ посредством срединной мандибулотомии разрабатывался при орофарингеальных опухолях. Его эффективность была доказана [91, 157, 180]. Сообщалось о возможности расширения границ резекции до надскладочного отдела гортани, включении в блок удаляемых тканей части твердого неба, боковой стенки глотки [181]. Поскольку данный доступ позволяет улучшить интраоперационную оценку распространенности процесса по сравнению с трансоральным, его использование приводит к достоверному снижению числа рецидивов (38,6 и 64,5% соответственно) [19, 27]. Частота осложнений мандибулотомии составляет 39%, однако большинство из них относится к легкой степени [181]. Развитие остеомиелита при выполнении срединной мандибулотомии соответствовало 13% [181]. Автор признает такие результаты следствием погрешностей в

хирургической технике — термическое воздействие на кость при распиливании, неполное укрытие зоны остеотомии окружающими мягкими тканями, применение для остеосинтеза проволочных швов, не обеспечивающих достаточную стабильность фрагментов [27].

В литературе приводятся сведения о гистологическом исследовании границ резекции, которые свидетельствуют о повышении абластичности вмешательства, выполненного путём выполнения мандибулотомии [19, 27].

При мандибулотомии непрерывность нижней челюсти предпочтительно восстанавливать титановыми минипластинами: данный способ остеосинтеза в 3,5 раза реже, чем проволочный шов сопровождается развитием остеомиелита (10% и 38% соответственно) [19, 27, 90, 92].

1.2.1.2 Резекции нижней челюсти.

Близость орофарингеальной опухоли к нижней челюсти в ряде случаев определяет показания к её резекции в ходе проведения многокомпонентной операции [128, 178]. Различают краевую и сегментарную резекции нижней челюсти [38, 152].

Краевая резекция нижней челюсти.

Краевая резекция может рассматриваться как органосохраняющий вариант вмешательства, так как при её выполнении не нарушается непрерывность дуги нижней челюсти [106, 114, 128, 163, 177, 175].

При выполнении краевой резекции нижней челюсти высока вероятность рецидивов – до 32% и регионарных метастазов – 16%. Итого отмечено 48% случаев прогрессии заболевания при выполнении такого рода вмешательства [27].

Авторы указывают на одну из возможных причин такого высокого числа рецидивов – уменьшение границ в пользу краевой резекции против сегментарной. Такой неадекватный выбор объёма удаляемых тканей является основным фактором прогрессии заболевания при выполнении краевой резекции нижней челюсти. Те же авторы определяют пути профилактики рецидивов как решения данной проблемы – увеличение объёма операции за

счёт выполнения сегментарной резекции нижней челюсти с надкостницей, с резекцией боковой стенки ротоглотки при локализации опухоли в дистальных отделах полости рта [27, 106, 154, 187].

Сегментарная резекция нижней челюсти.

Сегментарная резекция нижней челюсти в лечении местно-распространённого и рецидивного орофарингеального рака зачастую является обязательным компонентом комбинированной операции [32, 144].

Выделяют следующие показания к сегментарной резекции нижней челюсти [31, 156]:

1. костная деструкция нижней челюсти, определяющаяся рентгенологически [164];
2. опухолевая инфильтрация тканей дна полости рта или щеки с фиксацией к альвеолярной части нижней челюсти;
3. первичные опухоли нижней челюсти;
4. рецидивы опухоли после краевой резекции нижней челюсти;
5. в случае адентии и снижении высоты нижней челюсти.

От техники выполнения сегментарной резекции нижней челюсти в ходе операции зависит не только частота послеоперационных осложнений, но и, прежде всего, радикальность выполняемого противоопухолевого лечения, особенно в случае массивной инфильтрации надкостницы прилежащей к ней опухолью [67, 125, 141, 151, 155, 184, 185].

Целесообразность и выбор способа реконструкции нижней челюсти после её сегментарной резекции по-прежнему являются спорными [47, 56, 66, 89]. У ряда соматически ослабленных пациентов реконструкция нижней челюсти в ходе операции не выполняется [142]. В настоящее время в лечении опухолей головы и шеи восстановление непрерывности дуги нижней челюсти осуществляется в основном с помощью реконструктивной пластины или посредством реваскуляризированных костных аутотрансплантатов [26]. С этой целью возможно использование кожно-мышечно-костных трансплантатов на микрососудистых анастомозах. Их применение может

позволить получить наилучший функциональный результат, а в дальнейшем выполнить дентальную имплантацию и провести протезирование зубов [51]. Трудоёмкость вмешательства, в сочетании с высокой частотой осложнений ставят применение реваскуляризированных костных аутотрансплантатов на исследовательский уровень и делают доступным для пациентов только в ограниченном количестве лечебных учреждений Российской Федерации в условиях высокотехнологичной оснащённости, то есть в избранных медицинских учреждениях [30, 49].

Компромиссным решением является реконструкция нижней челюсти титановой пластиной [115, 123]. Вопрос отторжения реконструктивной пластины весьма актуален и в настоящее время окончательно не решён. Подтверждением тому служит целый ряд публикаций, посвящённый изучению и обсуждению данной проблемы [28, 66]. Поэтому разработка новых способов укрытия реконструктивной пластины при восстановлении нижней челюсти после сегментарной резекции является актуальной [76].

Прорезывание реконструктивной пластины, используемой для восстановления непрерывности дуги нижней челюсти, является весьма серьёзным осложнением, зачастую влекущим за собой необходимость повторной операции в этой тяжёлой группе пациентов. Поэтому многие авторы предлагают принимать определённые меры по предотвращению прорезывания реконструктивной пластины через кожу и со стороны полости рта.

Известен способ укрытия реконструктивной пластины местными тканями с сохранением надкостницы нижней челюсти на щёчном лоскуте при восстановлении непрерывности дуги нижней челюсти после сегментарной резекции.

В известном способе в 33-50% случаев возникают послеоперационные осложнения в виде прорезывания реконструктивной пластины через кожу. Кроме этого в целом ряде случаев использовать местные ткани не удаётся. Это связано с предшествующим лечением - лучевая терапия с СОД более

40 Гр, особенно в комбинации с химиотерапией, и их последствиями - стоматит, фиброз тканей и осложнениями опухолевого процесса - параканкрозное воспаление, дисфагия, которые или сами по себе, или опосредованно могут привести к нарушению трофики и регенерации оперируемых тканей.

Использовать местные ткани для укрытия реконструктивной пластины также не представляется возможным, если пациент перенёс ранее вмешательства в зоне операции, так как послеоперационные рубцы изменяют нормальное кровоснабжение формируемых лоскутов из местных тканей, что может привести к некрозу используемого пластического материала.

Наиболее надёжным и современным способом укрытия реконструктивной пластины является использование ротированных кожно-жировых и кожно-мышечных лоскутов, сформированных вне зоны облучения первичной опухоли и путей регионарного лимфооттока на шее.

Известен способ укрытия реконструктивной пластины при реконструкции нижней челюсти после сегментарной резекции, включающий пластику дефекта пекторальным кожно-мышечным лоскутом [115].

Известный способ осуществляют следующим образом.

Выполняют удаление опухоли с лимфатическими узлами шеи и осуществляют реконструкцию нижней челюсти титановой пластиной после сегментарной резекции. Пекторальный кожно-мышечный лоскут формируют по общепринятым правилам. Затем лоскут перемещают к дефекту и укрывают дефект кожи или слизистой оболочки и одновременно и реконструктивную пластину.

При использовании этого способа кожная площадка пекторального кожно-мышечного лоскута восполняет дефект эпителиальной выстилки со стороны полости рта или кожи при их резекции. Благодаря хорошему кровоснабжению при адекватном формировании, пекторальный лоскут весьма устойчив, даже в условиях некроза окружающих тканей.

В случае некроза кожной части лоскута возникает потребность некрэктомии, а при прорезывании реконструктивной пластины – решение вопроса об её удалении или попытки сохранения путём укрытия перемещёнными тканями.

При укрытии реконструктивной пластины пекторальным кожно-мышечным лоскутом ранние послеоперационные осложнения в виде прорезывания пластины, тотального некроза кожно-мышечного лоскута составляют 47,7% [27].

Выполнение сегментарной резекции нижней челюсти повышает частоту местных послеоперационных осложнений до 72%, по сравнению с группами больных, в которых производилась краевая резекция нижней челюсти – 42,9% и в случае если операция на нижней челюсти не выполнялась [64].

При анализе частоты развития местных осложнений, в зависимости от объема вмешательства на нижней челюсти установлено, что наибольшее их число отмечено у пациентов, которым были выполнены сегментарные резекции - 18 (72%) из 25 оперированных. В свою очередь частота осложнений при краевых резекциях (28 больных) и без вмешательства на кости нижней челюсти (16 пациентов) была сопоставимой и наблюдалась в 12 (42,9%) и 7 (43,8%) случаях соответственно [64].

1.2.2 Реконструктивный этап операции.

Важным вопросом укрытия дефекта является выбор материала для реконструкции [13, 117, 147].

Идеальным вариантом было бы использование местных тканей, но их дефицит после удаления местнораспространённой опухоли зачастую не позволяет осуществить данный вид реконструкции.

Наиболее простым способом является пересадка расщеплённого свободного кожного лоскута. При выполнении операций после уже проведённого противоопухолевого лечения – лучевой терапии, химиотерапии и их комбинации – возникает проблема приживления некровоснабжаемой кожи, особенно на фоне предшествующего стоматита. Реконструкциия с

помощью филатовского стебля многоэтапна и неспособна заместить трёхмерный дефект. Речь идёт не только о восстановлении слизистой оболочки и кожи (т.е. восстановление дефекта эпителиального покрова по плоскости), но и об укрытии крупных сосудов, реконструктивной пластины при восстановлении непрерывности дуги нижней челюсти.

Поскольку применение свободных лоскутов сопряжено с высоким риском полного некроза, предпочтение следует отдавать локальным лоскутам или лоскутам на питающей ножке как более надежным методикам [61].

В этой связи становится актуальным использование для реконструкции дефекта тех тканей, которые имеют адекватное кровоснабжение и достаточны по площади и объёму. Этим требования отвечают перемещённые лоскуты на питающей ножке и свободные реваскуляризированные лоскуты [86, 89, 126].

Имеется много противоречий для каждого из способов реконструкции [147]. Здесь важно учитывать факторы, связанные: 1) состоянием операционного поля после удаления опухоли (размер, форма, локализация пострезекционного дефекта); 2) с пациентом (общее состояние, возможность забора лоскута в донорской области – рубцы после перенесенных операций, травм); 3) с медицинскими возможностями учреждения, где проводится лечение больного. Этим требованиям в наибольшей степени соответствует пекторальный лоскут, который был выбран нами как наиболее надёжный материал для реконструкции и использован для адекватного укрытия больших дефектов в полости рта и ротоглотки с дефицитом как покровных, так и мягких тканей.

При выборе реконструктивного материала необходимо учитывать различия в частоте и тяжести вмешательства для различных видов реконструкции пострезекционного дефекта тканей. По данным литературы средние сроки развития осложнений со стороны лоскута приходятся на 10-12 сутки послеоперационного периода.

При необходимости замещения значительного объема мягких тканей, ряд авторов считает возможным применение кожно-мышечного лоскута с включением большой грудной мышцы. Его использование оправдано, так как в ряде случаев позволяет получить приемлемый эстетический и функциональный результат даже при замещении дефекта тканей, сформированного вследствие сегментарной резекции нижней челюсти без сохранения непрерывности дуги последней [64].

По данным других авторов наименьшая частота осложнений в группе перемещённых кожно-мышечных лоскутов отмечена при реконструкции лоскутом с использованием большой грудной мышцы – при общем числе осложнений 44% обширные некрозы большой грудной мышцы развиваются у 5%, краевые некрозы, сопровождающиеся несостоятельностью швов – у 18%, частичные некрозы – у 21% [19, 64]. Преимуществом пекторального лоскута является возможность реконструкции трёхмерных дефектов – глубокой раны с большой площадью [145].

Кожно-мышечный лоскут с включением большой грудной мышцы является оптимальным материалом, позволяющим реконструировать дефекты большого объёма. Осложнения при данном виде реконструкции развиваются в 44,2% случаев с минимальной долей глубоких некрозов (5%) [64].

Пекторальный лоскут впервые был описан S.Aryan в 1979 г [76]. Автором была доказана возможность формирования сложного кожно-мышечно-жирового лоскута на сосудистом пучке большой грудной мышцы. Зависимость кровоснабжения кожно-жирового слоя от подлежащей большой грудной мышцы является анатомической предпосылкой использования данного лоскута. Осевой характер кровоснабжения обеспечивает жизнеспособность тканей лоскута, а длина сосудов на мышечной ножке позволяет реконструировать дефекты, расположенные на значительном расстоянии от донорской зоны. Этот факт позволяет использовать данный лоскут, так как его ткани и источник кровоснабжения находятся вне зон

облучения первичной опухоли и путей регионарного лимфооттока, т.е. при этом исключается лучевое повреждение реконструктивного материала.

Недостатком пекторального лоскута является значительный объём мышечной и жировой ткани у гиперстеников и женщин, зачастую являющийся избыточным, особенно при восстановлении сквозных дефектов щеки и нижней губы.

Предложены методики, способствующие получению лучших результатов. Данные методики могут позволить сохранить функциональную активность верхней конечности и предотвратить чрезмерное натяжение и перегиб сосудистой ножки.

1.2.3 Осложнения операций.

Операции по поводу орофарингеального рака всегда проводится, с точки зрения асептики, в неблагоприятных условиях, что создает дополнительные возможности для развития местных осложнений в послеоперационном периоде [19, 27, 65, 131]. Среди них можно выделить следующие варианты:

I. Несостоятельность швов.

II. Прочие местные осложнения, обусловленные некротическими изменениями в ткани лоскутов при нарушении кровоснабжения [64, 70, 171].

Местный воспалительно-гнойный процесс, сопровождающий некротические осложнения, имеет различную степень тяжести. Была предложена его «рабочая» классификация [27].

Данная классификация была разработана для операций, сопровождающихся вмешательством на нижней челюсти, и использовалась с коррективами в отношении группы больных, рассматриваемой в опубликованной авторами работе [19].

Вероятность и высокая частота развития местных послеоперационных осложнений закономерно ставят задачу поиска путей их профилактики [20]. Снижение вероятности их развития может достигаться в основном следующими путями [64]:

1. Адекватным выбором материала для реконструкции.

У пациентов с высоким риском развития послеоперационных осложнений: у больных с рецидивами после получения СОД более 60 Гр, при остеомиелите и костной деструкции нижней челюсти, при диабетической ангиопатии, наиболее адекватным материалом для реконструкции дефектов являются регионарные перемещенные лоскуты с осевым кровоснабжением.

2. Хирургической техникой при формировании лоскута.

3. Тактикой послеоперационной реабилитации больного: положение пациента, сопроводительная медикаментозная терапия и сроки начала проведения реабилитации [43, 50].

4. Периоперационной и послеоперационной антибактериальной и противомикробной терапией.

Применение периоперационной антибиотикопрофилактики и последующей антибактериальной и противомикробной терапии снижает частоту развития местных осложнений, что доказано работами отечественных и зарубежных авторов [24, 68, 139, 166].

Можно заключить, что при лечении рассмотренной патологии, к настоящему времени разработаны основные пути профилактики послеоперационных осложнений [88]. Предполагается, что их соблюдение и дальнейшая детализация позволят снизить частоту осложнённого течения послеоперационного периода у данной категории больных.

Резюме.

В этой связи без сомнения по-прежнему остаются актуальными вопросы проведения операций, которые должны являться неотъемлемым компонентом комбинированного и комплексного подхода в лечении больных местно-распространённым и рецидивным орофарингеальным раком. Совершенствование хирургических методик может оказать весомое влияние на улучшение двухлетней безрецидивной выживаемости.

ГЛАВА 2
МАТЕРИАЛЫ И МЕТОДЫ.

2.1 Общая характеристика собственных клинических наблюдений.

В основу данной работы положены клинические наблюдения над 81 больным местно-распространённым и рецидивным орофарингеальным раком, которым была проведена операция в комбинированном и комплексном лечении в ГБУЗНО «Нижегородский областной Онкологический диспансер», Филиал №1 (до 2010 года - ГУЗНО «Онкологический диспансер города Нижнего Новгорода») в период с 2005 по 2011 год.

Исследование является проспективным - все больные прослежены от операции до окончания срока наблюдения (включая умерших больных). Выбывших из-под наблюдения не было.

Данные, характеризующие больных по полу и возрасту, представлены в таблице 2.1. Большинство пациентов – 70, находились в возрастной группе 40-69 лет, что составляет большинство. В трудоспособном возрасте было 47 пациентов, т.е. более половины. Преобладали мужчины (n=55).

Таблица 2.1. Распределение больных по полу и возрасту.

Возраст	Мужчины	Женщины	Всего больных
20-29	1	0	1
30-39	2	1	3
40-49	7	7	14
50-59	23	6	29
60-69	19	8	27
70-79	3	3	6
80-89	0	1	1
Всего	55	26	81

Гистологически опухоли представлены плоскоклеточным раком.

Локализация опухолевого процесса в зависимости от пола больных представлена в таблице 2.2.

Таблица 2.2. Распределение больных по полу и локализации опухоли.

Локализация опухоли	Мужчины	Женщины	Всего больных
Язык	13	12	25
Ротоглотка	18	7	25
Дно полости рта	7	2	9
Нижняя челюсть	4	3	7
Губа и угол рта	7	0	7
Ретромолярная область	5	1	6
Щека	1	1	2
Всего	55	26	81

Наиболее частым было опухолевое поражение языка и ротоглотки. Частота поражения языка была одинаковой, как у мужчин, так и у женщин, в то время как опухоли ротоглотки, дна полости рта, ретромолярной области, нижней губы и угла рта встречались чаще у мужчин. К опухолям языка (25 больных) относили образования, располагающиеся в средней трети языка – 19 больных, средней трети языка с распространением на заднюю треть – 4 больных и тотальное поражение языка – 2 больных. Среди 25 больных с локализацией опухоли в ротоглотке у 14 было поражение задней трети (n=11) и корня языка (n=4); у 10 больных опухолевый процесс располагался на боковой стенке (передняя нёбная дужка и нёбная миндалина).

Опухоли дна полости рта в 9 наблюдениях располагались в переднем отделе – 4 больных и в боковом отделе – 5 больных.

В группу опухолей нижней челюсти отнесены больные с первичным раком нижней челюсти (неодонтогенный рак) – 3 и раком слизистой оболочки альвеолярной части нижней челюсти – 4.

В группу из 7 больных опухолями губы и угла рта объединены больные с локализацией опухоли в углу рта – 5 и исключительно с поражением нижней губы без распространения на угол рта – 2 больных.

Среди опухолей ретромолярной области (6 больных) наблюдалось два преимущественных направления опухолевого роста: в тело и ветвь нижней челюсти с выраженной костной деструкцией без значительной инвазии мягкотканных структур – 4 больных; в ткани подвисочной ямки – 1 больной и дополнительно в ткани подвисочной ямки – в ткани щеки – 1 больной.

Из опухолей щеки (n=2) в 1 наблюдении отмечена локализация в средней трети, в другом – тотальное распространение.

В комбинированном подходе для диагностики и лечения больных использованы: компьютерный томограф BrightSpeed Elite, комплекс рентгеновский диагностический СПЕКТРАП, комплекс анестезиологический универсальный Dräger "Primus", система ультразвуковая диагностическая допплеровская "CHISON", прибор ультразвуковой диагностический переносной M7, электрохирургический блок "Энсил" и инструменты к электрохирургическому коагулятору-диссектору "Энсил", Монитор хирургический BSM-2351, скальпель ультразвуковой гармонический, инфузомат Спэйс, аппарат гамма-терапевтический MultiSourse HDR, гамматерапевтический аппарат для лучевой терапии TERABALT, анализатор кислотно-щелочного равновесия Star 300, автоматический гистологический процессор Tissue-Tek VIP 6, криоконсоль для охлаждения парафиновых блоков PF100, ЛОР установка Heinemann, электрокардиограф TCG-9803.

Были соблюдены Федеральные стандарты оказания медицинской помощи больным опухолями полости рта и глотки, включая мероприятия догоспитального и стационарного этапа комбинированного лечения, а так же проводилось динамическое наблюдение по окончании противоопухолевого лечения. В работе мы руководствовались Международной классификацией злокачественных опухолей по системе TNM 6 пересмотра 2002 года, а затем TNM 7 пересмотра 2010 года, которые в данной рубрике не имеют отличий.

К местно-распространённым опухолям в данной работе отнесены новообразования, размеры которых превышали 4 см (соответствие символу «T_3»), а так же опухоли, сопровождающиеся костной деструкцией нижней челюсти (соответствие символу «T_{4a}»). Мы не наблюдали больных с мягкотканным распространением указанных опухолей, соответствующих «T_{4a}», - только с костной деструкцией нижней челюсти. Данные представлены в таблице 2.3.

Относительно малое число больных местно-распространённым опухолевым процессом, соответствующих «T_{4a}», связано с относительно невысокой частотой истинной костной деструкции у первичных больных.

Что касается больных с неэффективным предшествующим лечением, то к ним отнесены наблюдения продолженного роста неизлеченной опухоли, а так же случаи возврата заболевания после окончания противоопухолевого лечения, считавшегося успешным.

Данные пациенты могут быть излечены только в случае проведения им операции, как компонента комбинированного или комплексного подхода.

Таблица 2.3. Распределение больных по стадии заболевания (Символ «Т»).

Локализация опухоли	Первичная местно-распространённая опухоль		Рецидив и продолженный рост	Всего больных
	T_3	T_4		
Язык	**6**	0	**19**	**25**
Ротоглотка	**10**	0	**15**	**25**
Дно полости рта	**1**	0	**8**	**9**
Нижняя челюсть	**1**	**4**	**2**	**7**
Губа и угол рта	**2**	0	**5**	**7**
Ретромолярная область	**1**	**1**	**4**	**6**
Щека	0	**1**	**1**	**2**
Всего	**21**	**6**	**54**	**81**
	27			

Исходя и этих сведений, все пациенты на момент операции имели либо первичный местно-распространённый опухолевый процесс – 27, либо продолженный опухолевый рост или рецидив – 54 (рисунок 2.1).

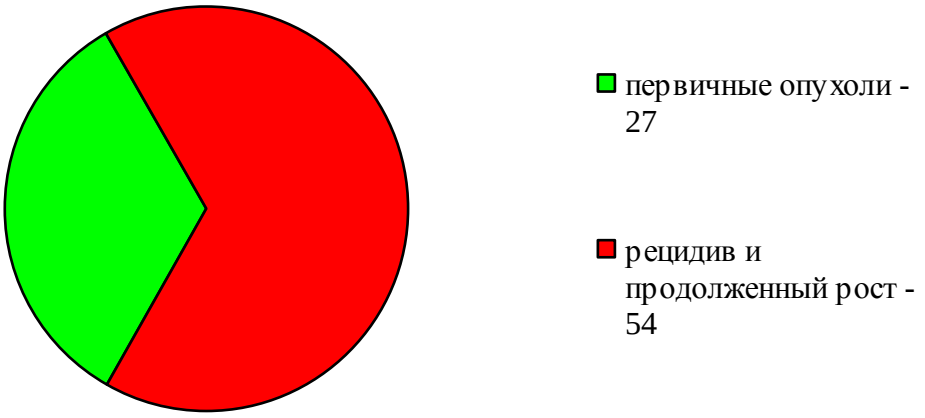

Рисунок 2.1.
Соотношение первичных больных и рецидивов.

Значительное число больных с рецидивом опухоли или продолженным опухолевым ростом (n=54) указывает на недостаточное внимание к операциям по поводу орофарингеального рака и переоценку значения химиолучевой терапии [37], приводящую к прогрессии заболевания, особенно в случае резистентных опухолей.

Проводя клинические наблюдения за пациентами местно-распространённым и рецидивным орофарингеальным раком, мы пришли к выводу, что нарушение непрерывности дуги нижней челюсти, по сравнению с другими факторами, оказывает наиболее значимое влияние на частоту развития послеоперационных осложнений.

К нарушениям непрерывности дуги нижней челюсти отнесены срединная мандибулотомия как доступ к опухолям «задней локализации» и сегментарная резекция нижней челюсти, в том числе и с одномоментной реконструкцией.

Таким образом, по характеру и объёму выполненных операций больные разделены на 2 группы (рисунок 2.2):

В первую основную группу вошли пациенты, которым проведены усовершенствованные многокомпонентные операции, заключающиеся в одновременном удалении орофарингеальной опухоли и лимфатических узлов шеи с нарушением непрерывности дуги нижней челюсти в ходе операции, а так же с проведением одномоментной реконструкции (n=40).

Во второй контрольной группе (n=41) – хирургическое лечение выполнялось в типовом варианте без вмешательства на нижней челюсти и заключалось в удалении опухоли внутриротовым путём одномоментно с вмешательством на путях регионарного лимфооттока (27 больных) или при наличии соматических противопоказаний - удаление опухоли без шейной лимфодиссекции (10 больных).

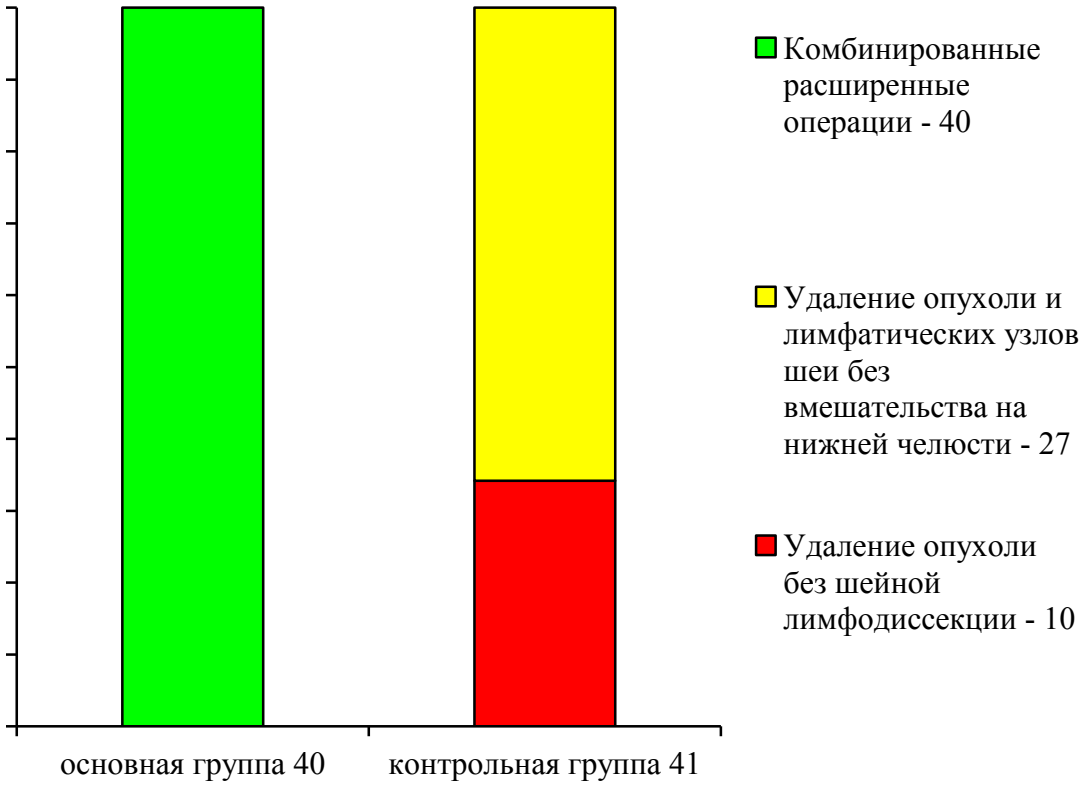

Рисунок 2.2.
Характер выполненных операций.

Детализация и оценка выполненных операций пациентам основной группы будут изложены в следующих главах.

В основную и контрольную группы включены пациенты как с первичными местно-распространёнными опухолями, так и с рецидивом и продолженным ростом.

В основной группе (n=40) было 19 первичных больных и 21 больной с прогрессией заболевания. В контрольной группе (n=41) было 8 и 33 пациента соответственно. Сведения представлены на рисунке 2.3.

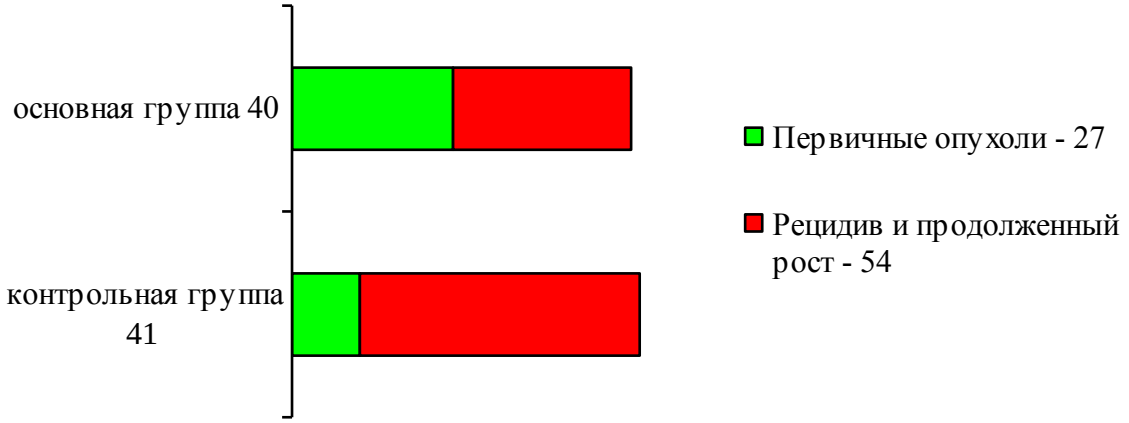

Рисунок 2.3.
Соотношение больных в основной и контрольной группе с первичной опухолью и рецидивом.

Почти одинаковое соотношение первичных местно-распространённых (n=19) и рецидивных (n=21) опухолей в основной группе (n=40) указывает на сопоставимую необходимость вмешательств на нижней челюсти в ходе многокомпонентной операции, как у первичных больных, так и у больных с рецидивом заболевания.

В контрольной группе (n=41) основу составили больные с рецидивом и продолженным опухолевым ростом после неэффективного предшествовавшего лечения (n=33), в то время как первичные местно-распространённые опухоли составили меньшинство (n=8). Данное обстоятельство связано с высоким числом больных с рецидивом, у которых резистентные формы опухоли показали неэффективность лучевой и химиотерапии в различных комбинациях, а так же с заниженной оценкой хирургического лечения при проведении лучевой и химиотерапии на первом этапе противоопухолевого лечения у больных первичными местно-распространёнными опухолями.

2.2. Характеристика больных в зависимости от предшествующего лечения.

В исследование включены пациенты местно-распространённым (T_3-T_{4a}) и рецидивным орофарингеальным раком. Данная клиническая группа характеризуется высокой функциональной значимостью анатомических структур, поражённых опухолевым процессом. В этой связи заманчивая попытка излечения без хирургического вмешательства путём проведения различных комбинаций лучевой терапии и химиопрепаратов, к сожалению, не у всех пациентов является успешной. В противном случае, при неэффективности лучевой, химиотерапии и их комбинаций, наряду с продолжением опухолевого роста, резистентного к проведённому ранее лечению, пациенты оказываются в ситуации, когда выполнение хирургического лечения является единственно возможной попыткой излечения.

При выполнении операции как компонента комбинированного или комплексного подхода необходимо учитывать, что высокая частота послеоперационных осложнений может быть обусловлена предшествовавшим лечением – лучевой и химиотерапией. Нарушение непрерывности дуги нижней челюсти так же оказывает весомое влияние на увеличение частоты осложнений послеоперационного периода.

В ряде случаев, при хирургическом лечении местно-распространённого и рецидивного орофарингеального рака в ходе операции формируется дефект, для адекватного реконструкции которого будет недостаточным использования только местных тканей. В этой связи реконструктивный этап многокомпонентной операции становится не менее важным по сравнению с резекционным. Поэтому перспективным является изучение влияния предшествовавшей терапии на результаты лечения.

Без предшествовавшей лучевой терапии оперированы 10 пациентов (по 5 пациентов в основной и контрольной группе).

Таким образом, в исследовании преобладали пациенты, которым ранее проведена лучевая терапия (n=71). Сведения на рисунке 2.4.

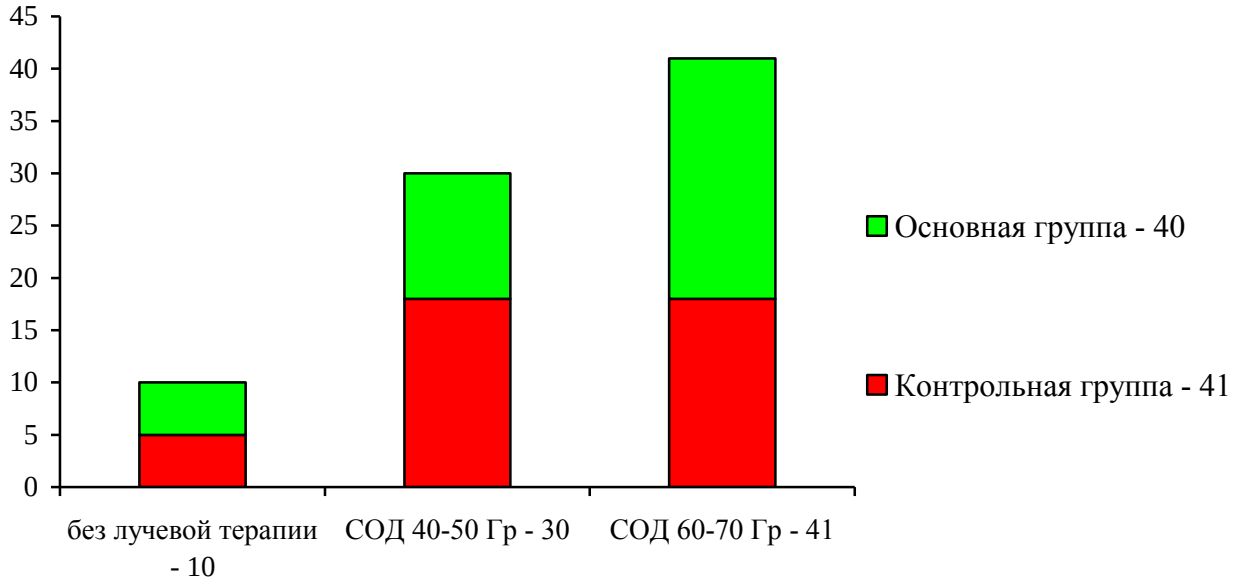

Рисунок 2.4.
Предшествовавшая лучевая терапия проведённая пациентам, включенным в исследование (n=81).

Большинству пациентов, включённых в данное исследование, перед операцией была проведена лучевая терапия: в СОД 40-50 Гр - у 30 больных (в основной группе – 12, в контрольной – 18), в СОД 60-70 Гр – у 41 (в основной группе – 23, в контрольной – 18).

Выделенные когорты соответствовали клинической ситуации до проведения изучаемого хирургического лечения: 1) первичные пациенты без проведённого ранее лучевого лечения; 2) больные после первого этапа лучевой терапии; 3) после проведения полного курса с исчерпанными радиологическими возможностями. Рисунок 2.5.1-3.

Такое дополнительное разделение пациентов по проведённой лучевой терапии в выделенных группах, в зависимости от объёма выполненной операции, в дальнейшем будет учтено при анализе клинического материала.

Соотношение пациентов без проведённой ранее лучевой терапии прослеживалось как среди всех пациентов, так и при анализе по группам, и составило 12,5%.



Рисунок 2.5.1.
Предшествовавшая лучевая терапия **у всех** пациентов, включенных в исследование (n=81).

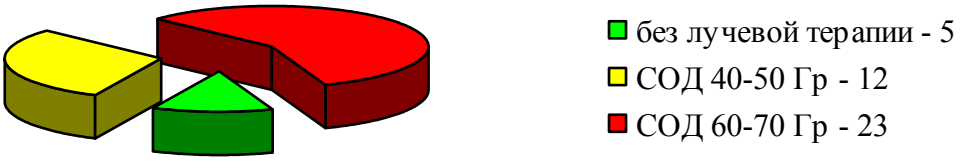

Рисунок 2.5.2.
Предшествовавшая лучевая терапия у пациентов **основной группы** (n=40).

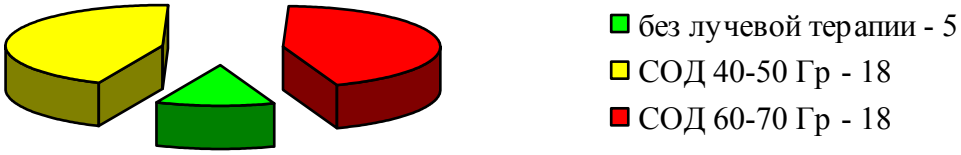

Рисунок 2.5.3.
Предшествовавшая лучевая терапия у пациентов **контрольной группы** (n=41).

Что касается соотношения когорт с СОД 40-50 Гр и с СОД 60-70 Гр, то в основной группе преобладали пациенты, которые получили полный курс лучевой терапии. В контрольной группе когорты с СОД 40-50 Гр и с СОД 60-70 Гр соотносились с одинаковой частотой.

Химиотерапия по схеме «препарат платины + 5-фторурацил» проводилась в режиме неоадьювантной (индукционной) химиотерапии и в составе одновременной химиолучевой терапии. Препараты платины, на которых основывалась химиотерапия, относились к разным генерациям

данной фармацевтической группы: цисплатин, карбоплатин AUC-5, оксалиплатин.

Всего с использованием химиопрепаратов подвергнут лечению 51 больной, ряд больных оперирован без химиотерапии (n=30). Индукционная терапия была проведена 5 больным (из них у 1 больного индукционная химиотерапия и предшествовавшая операция). Одновременная химиолучевая терапия была осуществлена 48 больным. Среди них индукционная химиотерапия с последующей химиолучевой терапией у 2 больных:

- Среди больных в группе СОД 40-50 Гр было 18 больных с использованием химиотерапии (индукционная – 1, одновременное химиолучевое лечение – 17).
- В группе больных с СОД 60-70 Гр индукционную химиотерапию получил 1 больной, одновременная химиолучевая терапия – 29 больных (из них 1 с рецидивом после химиолучевой терапии и проведённой ранее операции).

Таксаны, цетуксимаб в случаях прогрессии заболевания после проведения операции применялись в основном в качестве средства паллиативной помощи. Необходимо особо подчеркнуть, что мы не смогли сформировать группу исторического контроля среди данного контингента пациентов, которым не выполнялась операция в составе комбинированного и комплексного лечения, поскольку при продолженном опухолевом росте даже двухгодичная безрецидивная выживаемость была крайне низкой. Подтверждением являются данные Е.Г.Матякина (1988): среди умерших больных от рецидива и продолженного роста орофарингеальной опухоли летальный исход наступил в сроки до 1-го года – в 81% случаев, в сроки до 2-х лет – в 96% случаев.

При оценке предложенных усовершенствованных операций в комбинированном и комплексном лечении установлено, что предшествовавшая химиотерапия практически не оказывала значимого

влияния на результаты лечения больных местно-распространённым и рецидивным орофарингеальным раком по сравнению с другими факторами.

Поэтому сведения о проведённой химиотерапии в дальнейшем не учитывались.

Имеется ряд особенностей послеоперационной реабилитации больных с опухолями верхних дыхательных и пищеварительных путей. Затруднённый приём пищи у этих больных ограничивает регенераторные возможности. Связь опухоли с верхними дыхательными и пищеварительными путями с заведомо высокой микробной обсеменённостью определяет высокую частоту развития местных послеоперационных осложнений. Усугубляет клиническую ситуацию оперирование после предшествующего противоопухолевого лечения – лучевой терапии, часто после подведения максимально возможной СОД, и проведения агрессивных схем химиотерапии. Дефицит питания этих больных может быть связан ещё и с нарушением глотания, обусловленного функциональными нарушениями, вызываемыми как растущей опухолью, так и болевым синдромом, связанным с параканкрозным воспалением и врастанием в нервные стволы.

С целью предупреждения местных гнойно-некротических послеоперационных осложнений использовали определённый алгоритм лечебных мероприятий – системная антибактериальная и противомикробная терапия, местное использование антисептиков, ежедневные неоднократные санации послеоперационных ран в полости рта, около трахеостомы. Кормление с использованием препаратов для энтерального питания начинали до операции, а после операции осуществляли через носопищеводный зонд. Инфузионную терапию проводили через центральный катетер. Зондовое питание сочетали с парентеральным. Ранняя активация больных способствует адекватной вентиляции, а активная аспирация, в том числе с эндоскопической поддержкой позволяет добиться наиболее тщательной санации дыхательных путей.

2.3 Статистическая обработка данных.

Полученные в ходе исследования данные подвергнуты статистическому анализу с помощью программы «Microsoft Office-2000» на персональном компьютере FujitsuSiemens на базе ОС «Windows–XP». База данных характеристик оперированных нами пациентов была создана на основе «Microsoft Excel-2000».

Актуариальная выживаемость больных рассчитывалась по методике Kaplan-Meier [3]. Обработка клинических данных и полученных результатов проведена с использованием методов вариационной статистики и расчетом среднего квадратичного отклонения, ошибок средней арифметической (M±m) и относительной величины (P±p). Для оценки достоверности различий пользовались критерием Стьюдента t. В основу оценки статистической достоверности показателей принят уровень вероятности более 95%. Минимальное значение критерия t, при котором различия между средними и относительными величинами считается достоверным, составляет ≥2 ($p<0.05$).

Резюме.

В данную работу включены больные орофарингеальным раком наиболее тяжёлой клинической группы - с местно-распространёнными опухолями и после неэффективности предшествующего лечения с рецидивом заболевания и продолженным опухолевым ростом.

Выполнение операции является для этих пациентов элементом спасения, так как методы нехирургического лечения к этому моменту уже исчерпаны или носят паллиативный характер, особенно в случаях резистентности опухоли к лучевой терапии и химиотерапии.

Усовершенствование операций должно внести весомый вклад в лечение и реабилитацию данной группы больных в составе комбинированного и комплексного подхода.

ГЛАВА 3
ДЕТАЛИЗАЦИЯ ХИРУРГИЧЕСКОЙ ТЕХНИКИ В КОМБИНИРОВАННОМ И КОМПЛЕКСНОМ ЛЕЧЕНИИ МЕСТНО-РАСПРОСТРАНЁННОГО И РЕЦИДИВНОГО ОРОФАРИНГЕАЛЬНОГО РАКА

3.1 Вмешательства с нарушением непрерывности дуги нижней челюсти.

У 40 пациентов в плане хирургического лечения выполнено вмешательство с нарушением непрерывности дуги нижней челюсти. При анализе клинического материала они составили основную группу.

Срединная мандибулотомия как доступ к опухолям задней трети языка осуществлена 9 больным.

Сегментарная резекция нижней челюсти выполнена 31 больному. Из них первичное восстановление непрерывности дуги нижней челюсти реконструктивной титановой пластиной Конмет с укрытием её мышечной частью пекторального лоскута проведено 8 пациентам.

В исследование включены больные с местно-распространёнными и рецидивными орофарингеальными опухолями, которым по принципу абластики невозможно выполнение органосохраняющего варианта вмешательства на нижней челюсти без нарушения её непрерывности – краевая резекция нижней челюсти в данной работе не выполнялась.

3.1.1 Срединная мандибулотомия как доступ к опухолям дистальных отделов полости рта и ротоглотки.

Срединная мандибулотомия как обеспечение хирургического доступа к опухолям задней трети языка и средней трети с распространением на заднюю треть языка выполнена 9 пациентам 9 (рис. 3.1): мужчин – 5, женщин – 4.

Всем больным проведён курс химиолучевой и лучевой терапии. Лучевая терапия проведена у 7 больных в СОД 40 Гр, у 2 больных – СОД 70 Гр.

Лучевая терапия в самостоятельном варианте без химиотерапии проведена 2 больным в СОД 40 Гр.

От окончания лучевой терапии до операции у пациентов, которым проведена лучевая терапия СОД 40 Гр, прошел 1 месяц; у больных, получивших СОД 70 Гр, – 2 месяца и 6 месяцев.

Химиотерапия проводилась по схеме «платина + 5-фторурацил». В качестве препарата платины были использованы: цисплатин у 4 больных, карбоплатин AUC-5 у 2 больных и оксалиплатин у 1 больного.

Одномоментно с выполнением операции на первичной опухоли выполнялось вмешательство на лимфопутях шеи – фасциально-футлярное иссечение клетчатки шеи (функциональная шейная диссекция, тип III). У 8 больных до операции данных за метастатическое поражение путей лимфооттока шеи не было, и вмешательство носило профилактический характер. Показанием к превентивному удалению путей регионарного лимфооттока является толщина опухоли более 4 мм, что общепризнанно. При этом у 2 больных по данным гистологического исследования операционного материала выявлены ранее не определявшиеся метастазы в лимфатические узлы шеи, соответствующие символу N_2 (25%). У 1 больного операция на лимфатических узлах шеи носила лечебный характер в связи с наличием сведений до операции о морфологически подтверждённых метастазах в лимфатические узлы шеи, так же N_2.

Одним из условий выполнения срединной мандибулотомии в данной группе больных было отсутствие массивного распространения опухоли за среднюю линию и на ткани дна полости рта. При этом доступе необходимо сохранение полоски тканей дна полости рта рядом с надкостницей нижней челюсти для последующего адекватного укрытия дефекта местными тканями (остающейся культёй языка), практически без натяжения. Так же важным является отсутствие распространения опухоли на корень языка, который являлся линией резекции на препарате для обеспечения удаления опухоли в пределах здоровых тканей (рисунок 3.1).

Казалось бы, технически несложное выполнение срединной мандибулотомии имеет ряд особенностей, без учёта которых может быть нарушен неосложнённый послеоперационный период (рисунок 3.2).

До операции обязательно выполняется рентгеновское исследование нижней челюсти (прямой снимок или ортопантомограмма). Кроме положения корней зубов уточняется возможное наличие радикулярных кист. При выполнении мандибулотомии через кисту, травмирование очага хронического воспаления может привести к замедленной консолидации костных опилов и развитию остеомиелита в зоне остеосинтеза (рисунок 3.5а).

Предварительно рассекались ткани подбородочной области по срединной линии, и этот вертикальный разрез соединялся с горизонтальным разрезом на шее после операции на лимфопутях шеи при выполнении Т-образного разреза. Мягкие ткани подбородочной области отсепаровывались в стороны с целью обеспечения ложа под титановые минипластины для последующего остеосинтеза. При этом обязательно сохранялась связь надкостницы с нижней челюстью для предупреждения нарушения кровоснабжения кости и, как следствие - развития хронического остеомиелита с разбалтыванием минивинтов в костной ткани с подвижностью минипластин и образованием ложного сустава, затрудняющего полноценные движения нижней челюсти.

Сепаровку тканей нужно проводить не доходя до подбородочных отверстий, чтобы оставить интактными подбородочные нервы, ответственные за чувствительность кожи подбородочной области. К краям разреза нижней губы и тканей подбородочной области подшивались марлевые валики для защиты раневой поверхности от повреждения при последующих манипуляциях и заживления с меньшей вероятностью образования гипертрофического рубца на коже подбородочной области, который весьма заметен на поверхности лица. Нити, которыми подшиты марлевые валики, берутся на держалку для удобства отведения тканей при последующем остеосинтезе минипластинами.

Мандибулотомия выполнялась между центральными резцами с помощью пилы Джигли, проведённой через дно полости рта зажимом. Функциональное преимущество срединной мандибулотомии перед боковой состоит в сохранении целостности нижнечелюстного нерва, а, следовательно, и подбородочного нерва. Сохранение нижнечелюстного нерва обеспечивает чувствительность иннервируемой области и адекватную трофику тканей, что важно для заживления в послеоперационном периоде, особенно в связи с предшествующей операции лучевой терапии в плане комбинированного и комплексного лечения, на фоне лучевого стоматита и лекарственного мукозита после химиотерапии с дефицитом питания у этих больных.

Кровотечение из нижнечелюстной артерии в нижнечелюстном канале останавливалось по общепринятому способу с помощью электрокоагуляции.

После рассечения тканей дна полости рта, половины нижней челюсти разводились в стороны, а при необходимости пересекалась шило-челюстная связка у угла челюсти на стороне операции, обеспечивая необходимый адекватный доступ к опухоли задней трети языка. Язычная артерия при этом доступе в случае глубокой опухолевой инфильтрации мышц языка перевязывалась практически у места отхождения её от наружной сонной артерии. Зачастую достаточно рассечь переднее брюшко двубрюшной мышцы и оставить интактной челюстно-подъязычную мышцу, которая растягивается на достаточное для адекватного доступа расстояние. Важным моментом является сохранение на нижней челюсти полоски двубрюшной мышцы для последующего сшивания при формировании дна полости рта.

При этом доступе подъязычная слюнная железа с клетчаткой дна полости рта удаляется единым блоком с первичной опухолью.

При выполнении остеосинтеза титановыми минипластинами мы использовали общепризнанные принципы – для обеспечения конгруэнтности нижней челюсти опилы её устанавливались в положении правильного прикуса (что не представляет технических сложностей) и фиксировались 2-мя минипластинами с помощью 8 минивинтов.

Минивинты располагались монокортикально, что достаточно для адекватной фиксации нижней челюсти после мандибулотомии. Положение минипластин определялось наличием и положением корней нижних резцов (по данным рентгенографии до операции), и, чтобы не повредить зубы минивинтами, минипластины размещали как можно ниже, ближе к нижнему краю нижней челюсти (рисунок 3.5 б).

Отверстия под минивинты накладывались с помощью дрели с микромотором, при чём в разных плоскостях для предупреждения возможного расслаивания костной ткани при введении всех минивинтов в одной плоскости, что не исключается, особенно, после предшествующей лучевой терапии. При неплотном прилегании минивинта к стенкам отверстия в нижней челюсти (разрежение костной ткани, что часто бывает после проведённой лучевой терапии), в те же отверстия вместо рабочих винтов вкручиваются запасные, диаметр которых несколько больше. Этим обеспечивается щадящее отношение к нижней челюсти, т.к. не требуется наложение дополнительных отверстий, и нет потребности в новой минипластине с дополнительными отверстиями (а так же и достаточно прежних границ сепаровки мягких тканей от нижней челюсти в чётких границах между подбородочными отверстиями для сохранения одноимённого нерва).

Кровотечение из кости останавливается давлением на костную ткань вкручиваемого минивинта.

Так же мы используем минипластины с 6-ю отверстиями, вместо 4-х. В случае поломки минивинта в толще нижней челюсти при вкручивании или при разбалтывании не только основного, но и запасного минивинта, используются другие отверстия в той же пластине.

Мы перестали придерживаться рекомендаций ряда авторов, накладывать отверстия под минивинты до выполнения мандибулотомии, пока челюсть находится в естественном положении с правильным прикусом. Это объясняется образованием небольшого дефицита костной ткани, который

образуется при прохождении пилы через нижнюю челюсть и соответствует толщине рабочей части пилы Джигли. В этом случае, при фиксации минипластин в определённом до мандибулотомии положении, образуется диастаз костных опилов, который препятствует своевременной консолидации (рисунок 3.4).

В нашей работе мы использовали титановые пластины, размер отверстий под минивинты которых практически одинаков у разных производителей. Отличие составляют головки минивинтов, которые весьма отличаются. У минивинтов фирмы Медикон шлиц под рабочую часть отвёртки прямой, у минивинтов, поставляемых фирмой ЛиМ, – крестообразный, производитель Конмет предлагает глубокий шлиц квадратной формы. Неглубокие прямой и крестообразный шлицы составляют неудобство при вкручивании минивинтов в нижнюю челюсть, так как рабочая часть прямой и крестообразной отвёртки часто выскакивает из шлица и, срываясь, может травмировать надкостницу нижней челюсти. При использовании минивинтов Конмет, рабочая часть отвёртки конгруэнтно располагается в глубоком квадратном шлице минивинта, обеспечивая надёжное сцепление при вкручивании минивинта в нижнюю челюсть. Так же определённое удобство представляет у Конмет небликующее цветное покрытие на минипластинах и минивинтах, причём рабочие и запасные минивинты окрашены в разный цвет (рисунок 3.3).

Послеоперационные местные гнойно-некротические осложнения развились у 3 пациентов и соответствовали 1-2 степени тяжести. Данные осложнения заключались в расхождении краёв раны в полости рта у 2 больных, нагноении раны на шее после выполнении фасциально-футлярного иссечения клетчатки шеи у 1 пациента. Во всех случаях выполнялись санации полости рта или раны на шее с обеспечением системной антибактериальной терапии для предотвращения массивного вторичного инфицирования и нагноения.

Рисунок 3.1.
Больная А., 60 лет. История болезни №5099-2009.
Диагноз: Плоскоклеточный рак боковой поверхности языка в средней трети с распространением на заднюю треть $T_3N_0M_0$ III ст. Состояние после ПХТ (цисплатин-5фторурацил) и лучевой терапии СОД 40 Гр с регрессом опухоли менее 50%.

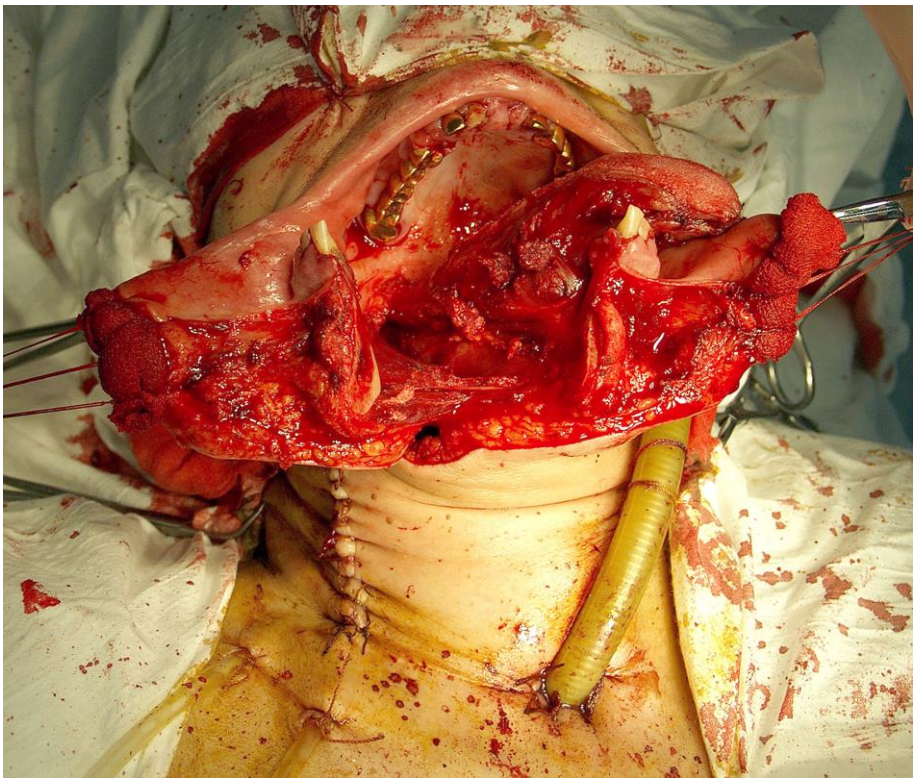

Рисунок 3.2.
Вид операционной раны после завершения резекционного этапа операции: Субтотальная резекция языка с тканями дна полости рта с резекцией задней трети и корня языка, после фасциально-футлярного иссечения клетчатки шеи. Доступ – срединная мандибулотомия. Фрагменты нижней челюсти разведены в стороны. Подготовлено ложе под минипластины для остеосинтеза в подбородочном отделе. Интубация через трахеостому.

Рисунок 3.3.
Минивинты различных производителей (объяснения в тексте, см. стр. 56-57).

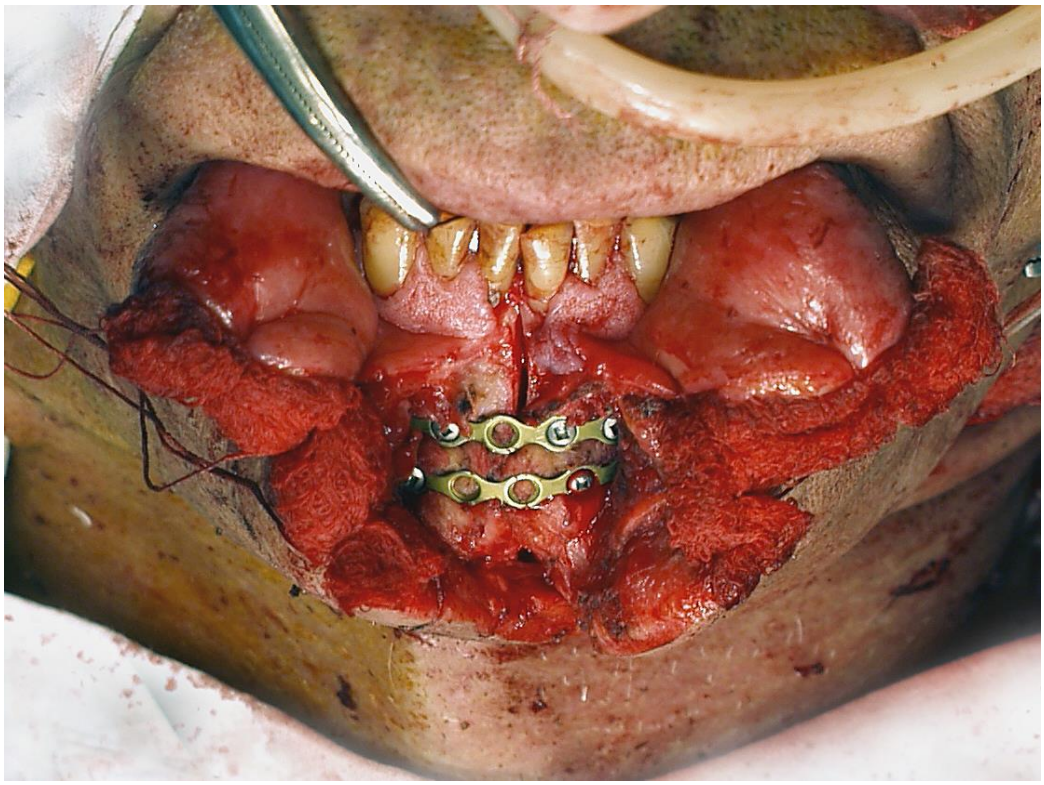

Рисунок 3.4.
Остеосинтез титановыми минипластинами Конмет. Минипластины размещаются ближе к нижнему краю челюсти, чтобы избежать повреждения корней центральных резцов.

а),

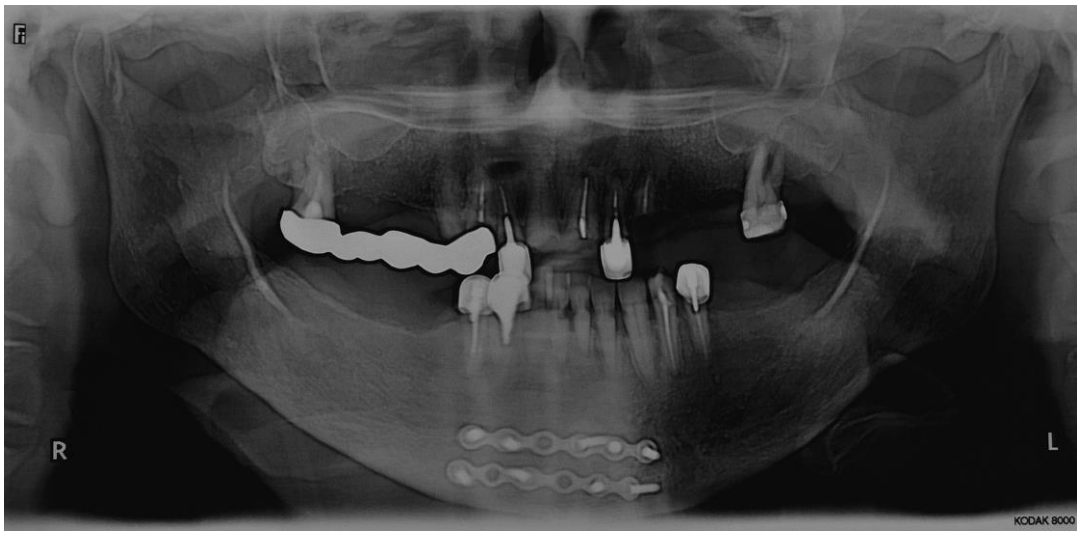

б).

Рисунок 3.5.
Ортопантомограмма до операции (рисунок а) и через 2 года после операции (рисунок б). Минивинты расположены в разных плоскостях, что уменьшает возможность расслаивания костной ткани при вкручивании винтов.

а),

б),

в).

Рисунок 3.6.
Состояние после пластики местными тканями.
Культя языка была сшита со слизистой оболочкой альвеолярной части нижней челюсти (рисунок а).
Сохранена возможность выдвигания культи языка вперёд (рисунки б и в).

а),

б).

Рисунок 3.7.
Вид пациентки до операции (а) и через 24 месяца после операции (б).

После преждевременной интенсивной жевательной нагрузки у 1 пациента отмечена нестабильность остеосинтеза. Для обеспечения адекватной позиции фрагментов нижней челюсти проведена замена на минипластины большей длины с установлением минивинтов в интактные отделы нижней челюсти. Через 6 месяцев после операции у 1 пациентки констатирован остеомиелит нижней челюсти в проекции зоны остеосинтеза, который стабилизирован медикаментозно. Из всех послеоперационных осложнений только 2 связаны с выполнением срединной мандибулотомии, из которых в 1 случае причиной явилось несоблюдение пациентом врачебных рекомендаций по жевательной нагрузке.

Адекватное глотание восстановлено у всех пациентов в сроки от 1 до 2 месяцев (рисунок 3.6). Развитие тризма лёгкой степени имеется у всех пациентов и связано с чрезмерной нагрузкой в височно-нижнечелюстном суставе при интраоперационном разведении фрагментов нижней челюсти для обеспечения адекватного доступа.

Более 2 лет живы 2 больных без признаков манифестации заболевания (рисунок 3.7). Причиной летального исхода у 2 пациентов были сердечно-сосудистые заболевания, несвязанные с опухолевым процессом.

Реализация микрометастазов в мягкие ткани шеи у 1 больного, в контрлатеральные лимфатические узлы у 1 больной. Данным больным выполнено хирургическое лечение по поводу данных проявлений заболевания.

Локальный нерезектабельный рецидив с локализацией на боковой стенке ротоглотки констатирован у 3 пациентов, которым в паллиативном варианте проведено введение таргетных препаратов (Эрбитукс).

Таким образом, срединную мандибулотомию, которая обеспечивает адекватный доступ к удаляемой орофарингеальной опухоли «задней локализации» и в то же время сохраняет окружающие ткани и позволяет восстановить естественные анатомические взаимоотношения, можно рассматривать как элемент функциональной реабилитации пациентов.

3.1.2 Сегментарная резекция нижней челюсти.

Сегментарная резекция нижней челюсти выполнена 31 больному (таблица 3.1). Данный вид вмешательства осуществлён по правилам абластики в связи с необходимостью выполнения резекционного этапа операции с обеспечением адекватного расстояния от удаляемой опухоли.

Показаниями к выполнению сегментарной резекции нижней челюсти явились:

- костная деструкция нижней челюсти у 5 больных,
- опухолевая инфильтрация надкостницы нижней челюсти у 18 больных,
- первичные неодонтогенные опухоли нижней челюсти у 3 больных,
- рецидив после ранее выполненной краевой резекции нижней челюсти у 1 больного,
- рак слизистой оболочки альвеолярной части нижней челюсти в случаях возрастной адентии у 4 больных.

Таблица 3.1. Локализация опухолевого процесса у больных, которым выполнена сегментарная резекция нижней челюсти.

Локализация	Количество операций
Язык	5
Ротоглотка	8
Дно полости рта	4
Ретромолярная область	5
Губа и угол рта	2
Нижняя челюсть	5
Щека	2
Всего больных	31

Хирургическому лечению у большинства пациентов (26 больных) предшествовала лучевая терапия, индукционная химиотерапия и одновременная химиолучевая терапия.

Лекарственное лечение (10 больных) в виде 2 курсов индукционной химиотерапии и\или одновременной химиолучевой терапии осуществлялось на основе комбинации препаратов платины (цисплатин или карбоплатин AUC-5) и 5-фторурацила.

Дистанционная лучевая терапия проводилась путём дробного фракционирования ежедневно в СОД 2 Гр 5 дней в неделю до СОД 40-50 Гр у 7 больных и СОД 60-70 Гр у 19 больных.

Без предшествовавшего лечения оперировано 5 больных с массивной костной деструкцией нижней челюсти на грани патологического перелома (рентгенологически – более 50% высоты тела нижней челюсти и по данным клинического обследования). Рисунок 3.9.

Сегментарная резекция нижней челюсти в ходе операции выполнялась по поводу орофарингеального рака с целью обеспечения принципов абластики для опухолей с локализацией относительно разных отделов нижней челюсти (таблица 3.2).

Таблица 3.2. Границы при выполнении сегментарной резекции нижней челюсти.

Локализация	Количество операций
Середина и угол	12
Подбородочный отдел и угол	6
Задняя треть тела и экзартикуляция	7
Задняя треть тела и угол	2
Середина и экзартикуляция	2
Средняя треть тела и угол	1
Подбородочный отдел	1
Всего больных	31

Важным с точки зрения абластики является включение в удаляемый препарат надкостницы, которая является границами футляра, в который заключена нижняя челюсть. Препарат при этом удаляется единым блоком без нарушений футлярной целостности (клетчатка шеи с лимфатическими узлами, первичная опухоль, сегмент нижней челюсти, покрытый надкостницей). Рисунок 3.11.

С целью обеспечения доступа к нижней челюсти мобилизуется щёчный лоскут. Вначале выполняется срединный разрез нижней губы и тканей подбородочной области. Мы считаем срединный разрез более предпочтительным в функциональном плане по сравнению с рассечением угла рта при доступе по Бергману, так как при срединном разрезе не происходит пересечения ветвей лицевого нерва, ответственных за двигательную активность мышц, ответственных за подвижность угла рта и смыкание ротовой щели. К краям разреза нижней губы фиксируются марлевые валики, так же как при выполнении разреза для обеспечения доступа к подбородочному отделу нижней челюсти при срединной мандибулотомии. Лигатуры, которыми подшиты марлевые валики берутся на держалки для большей свободы манипуляций с щёчным лоскутом.

У всех пациентов сегментарная резекция нижней челюсти выполнялась в плане многокомпонентной операции, включающей радикальную операцию на лимфопутях шеи. Достаточно было выполнить срединный разрез нижней губы и тканей подбородочной области, который соединяется с передней частью горизонтального разреза на шее (Т-образный разрез на шее по Крайлу). При этом длина уже проведённого горизонтального разреза является достаточной для доступа к телу, ветви нижней челюсти, а так же к височно-нижнечелюстному суставу при выполнении экзартикуляции.

Затем проводится разрез слизистой оболочки преддверия полости рта до ретромолярной области. В зависимости от расположения первичной опухоли, относительно нижней челюсти, при этом разрезе в препарат могут быть

включены структуры, находящиеся кпереди от нижней челюсти – ткани нижней губы, угла рта, щеки, ретромолярной области.

После разреза кожи и слизистой оболочки преддверия полости рта выполняется отделение тканей щеки от покрывающей тело нижней челюсти надкостницы острым путём или с помощью электрокоагулятора, переведённого в режим резания.

У ментального отверстия пересекается подбородочный нерв, а в проекции средней трети тела нижней челюсти – лицевая артерия и вена, которые не были перевязаны у края нижней челюсти ранее в связи с сохранением связи с препаратом клетчатки шеи. У угла нижней челюсти производится отсечение жевательной мышцы от места её прикрепления. Дальнейшая мобилизация нижней челюсти зависит от предполагаемого уровня сегментарной резекции.

После отделения от надкостницы нижней челюсти щёчный лоскут отворачивается за держалки назад и кверху, обеспечивая доступ, необходимый при манипуляциях на половине нижней челюсти. Затем выполняется удаление первичной опухоли, находящейся кзади от нижней челюсти – дно полости рта, язык, ротоглотка, парафарингеальные опухоли, единым блоком с нижней челюстью, при чём уровень сегментарной резекции зависит от расположения, распространённости опухоли, а так же от необходимых условий последующей пластики образующегося дефекта. С помощью пилы Джигли осуществляется мандибулотомия передней части удаляемого сегмента нижней челюсти на запланированном уровне резекции, технически так же, как при проведении срединной мандибулотомии.

Обязательно отсекается медиальная крыловидная мышца от внутреннего угла нижней челюсти. Для обеспечения адекватного гемостаза при отделении крыловидной мышцы от нижней челюсти целесообразно брать её на зажимы, так как бывает достаточно сложно остановить кровотечение из венозного сплетения глубокой области лица и мелких ветвей верхнечелюстной артерии, которые весьма тесно прилежат к крыловидным мышцам.

В нашей работе большинство сегментарных резекций выполнялось после подведённой к опухоли лучевой терапии в суммарной очаговой дозе более 40 Гр, что по мнению большинства авторов является значимым противопоказанием к реконструкции титановой пластиной. При отсутствии возможностей микрохирургии в наших условиях для реконструкции реваскуляризированным свободным костным лоскутом, восстановление непрерывности дуги нижней челюсти этим больным не выполнялось.

Мягкотканный дефект в только в 8 случаях был реконструирован местными тканями, а у 23 пациентов с помощью пекторального лоскута: кожно-мышечный – 15 больных, мышечный для формирования мягкотканной муфты вокруг реконструктивной пластины – 8 больных.

Укрытие местными тканями при отказе от реконструкции нижней челюсти и определяет заднюю границу сегментарной резекции. При выполнении сегментарной резекции только тела нижней челюсти целесообразно выделить так же и нижнюю треть ветви до уровня внутреннего угла нижней челюсти, т.е. до ретромолярной области. Такой объём мобилизации связан с тем, что при сохранении большей части костной ткани возникнут сложности при укрытии опила челюсти местными тканями – для этого используются жевательная и медиальная крыловидная мышцы, сшиваемые перед опилом ветви нижней челюсти, и изолирующие его. Относительный дефицит мышечной ткани при сохранении нижней трети ветви с углом нижней челюсти препятствует формированию адекватной мышечной муфты и приводит к прорезыванию костной ткани в полость рта в послеоперационном периоде (рисунок 3.8).

а)

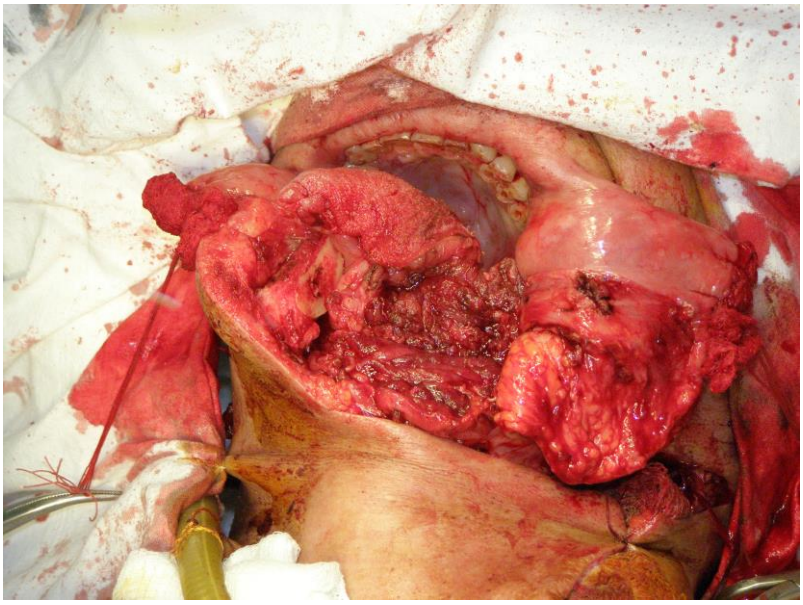

б)

Рисунок 3.8.

После выполнения сегментарной резекции нижней челюсти на границе тела и угла нижней челюсти был сохранён избыток костной ткани, который не может быть адекватно укрытым местными тканями (рисунок а). Такой уровень целесообразен по принципам абластики у данного пациента с обеспечением необходимых границ резекции, но недостаточен для адекватного укрытия опила резецированной нижней челюсти.

Выполнена ререзекция на уровне нижней и средней трети ветви нижней челюсти. Опил ветви нижней челюсти адекватно укрыт сшитыми жевательной и медиальной крыловидной мышцей (рисунок б).

В случае, если сегментарная резекция планируется на границе средней и верхней трети ветви нижней челюсти, у места отхождения венечного и суставного отростков – венечный отросток возможно отделить с помощью кусачек Листона, а суставной - пилы Джигли. Разная плотность костной ткани определяет разную технику при резекции. При этом височный отросток посредством тяги прикрепляющейся к нему височной мышцы перемещается в ткани подвисочной ямки, а суставной отросток нижней челюсти остаётся фиксированным капсулой височно-нижнечелюстного сустава и смещается кнутри латеральной крыловидной мышцей. Укрытие опилов нижней челюсти в этом случае не представляет сложности, так как при укрытии суставного и венечного отростков на данном уровне резекции нижней челюсти остающийся объём жевательной и крыловидных мышц всегда является достаточным, даже при их резекции. При экзартикуляции в височно-нижнечелюстном суставе до рассечения капсулы сустава для предупреждения возможного кровотечения из верхнечелюстной артерии, проходящей в ткани подвисочной ямки кзади от шейки суставного отростка нижней челюсти, бывает полезным взять на провизорные турникеты наружную сонную артерию.

Послеоперационные осложнения развились у 16 больных (рисунок 3.10), что составило практически 50%: лёгкая степень – 2, средней тяжести – 8, тяжёлые – 6.

Умерших больных 18.

В ближайшем послеоперационном периоде умерло 2 больных: желудочное кровотечение – 1, тромбоэмболия лёгочной артерии – 1.

У 3 больных причина смерти не была связана с опухолевым процессом, а обусловлена сердечно-сосудистыми заболеваниями.

От прогрессирования опухолевого процесса умерли 13 больных:

Метастазы в лёгкие развились у 1 больной, вторая первичная опухоль (центральный рак лёгкого) – у 1 больного.

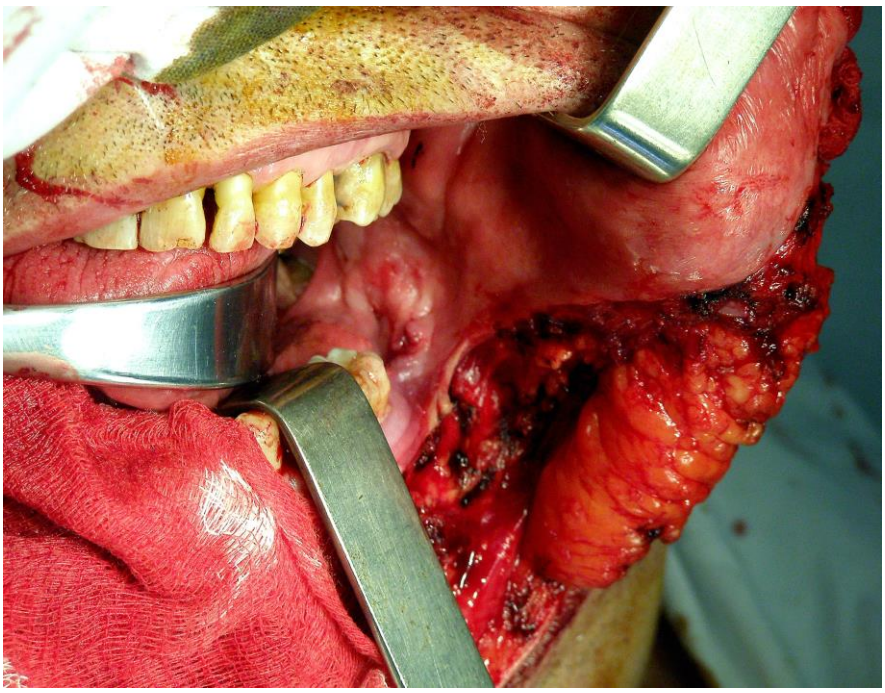

Рисунок 3.9.
Пациент Ф., 57 лет. История болезни №1079-2006.
Диагноз: Плоскоклеточный рак слизистой оболочки левой ретромолярной области T2N0M0 II ст, Состояние после курсов индукционной химиотерапии. Резистентный вариант опухоли. Мобилизован щёчный лоскут с целью доступа к опухоли. Выполнена краевая резекция нижней челюсти. Органосохраняющий вариант вмешательства на нижней челюсти был выбран в связи с отсутствием местного распространения опухоли. 2006 год.

Рисунок 3.10.
Ближайший послеоперационный период осложнился гематомой на фоне эпизода артериальной гипертензии. В последующем отмечено расхождение краёв послеоперационной раны в подчелюстной области с формированием оростомы. Заживление вторичное с длительным зондовым питанием до полной грануляции дефекта. 2006 год.

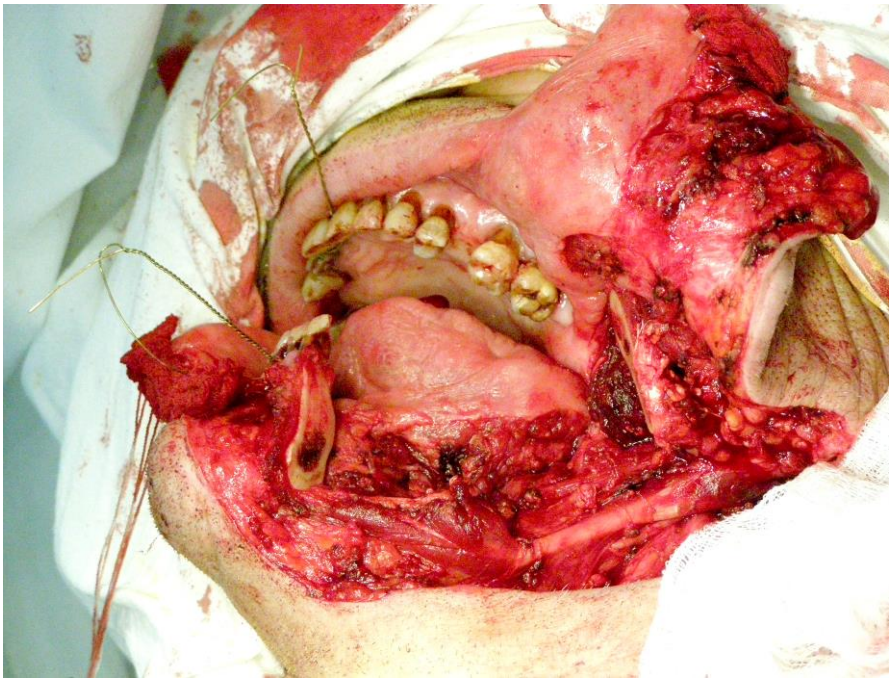

а)

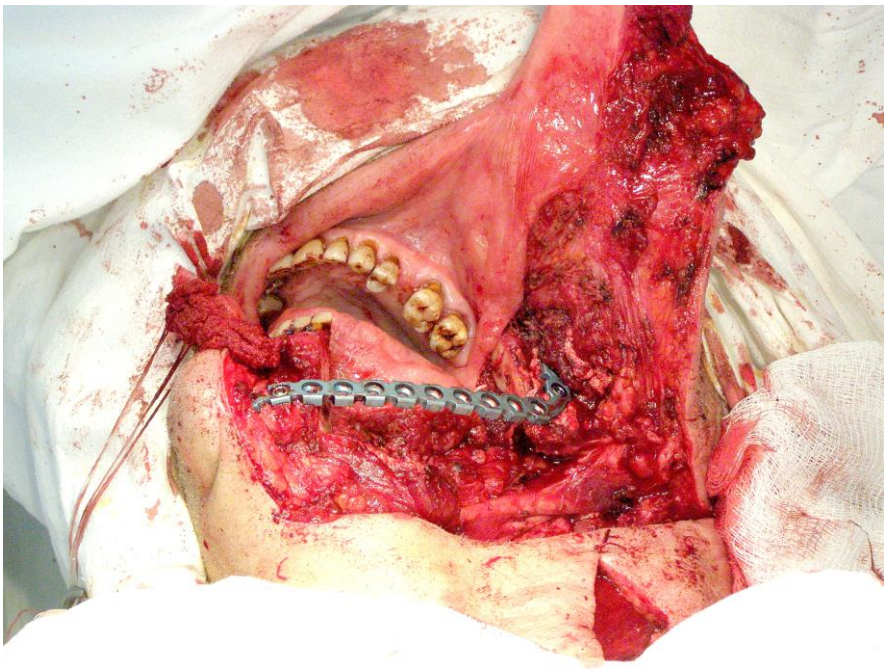

б)

Рисунок 3.11.
Тот же пациент Ф. История болезни №2022-2007.
Пациент повторно оперирован по поводу локального рецидива. Единым блоком выполнена сегментарная резекция нижней челюсти и фасциально-футлярное иссечение клетчатки шеи (рисунок а).
Резецированный сегмент нижней челюсти реконструирован титановой пластиной Конмет (рисунок б).
2007 год.

а)

б)

Рисунок 3.12.
Состояние пациента на 2-е послеоперационные сутки (рисунок а).
2007 год.
Рентгенография лицевого черепа в прямой проекции через 6 лет после операции (рисунок б).
2013 год.

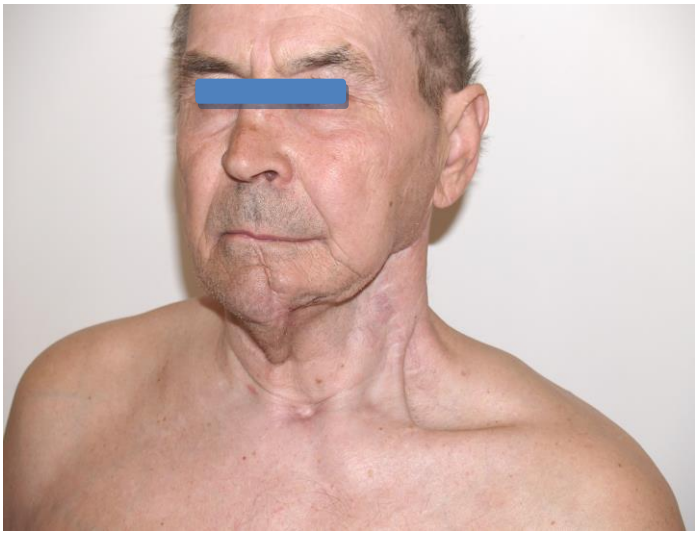

а)

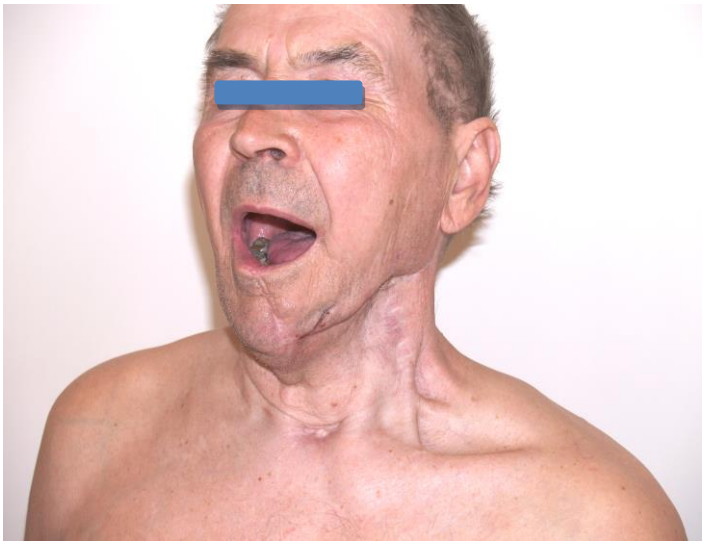

б)

Рисунок 3.13.

Вид больного через 7 лет после первой операции (2006) и через 6 лет после второй операции по поводу локального рецидива (2007). Контурируется титановая реконструктивная пластина под кожей лица. После выполнения фасциально-футлярного иссечения клетчатки шеи слева под истончённой кожей определяются лопаточно-подъязычная и лестничные мышцы.

2013 год.

Прогрессия первичной опухоли явилась причиной летального исхода у 11 больных.

Живы более 2 лет после операции 13 больных (рисунок 3.12-13).

Всем пациентам основной группы (n=40) интраоперационно была наложена трахеостома. После выполнения вмешательства на путях лимфооттока шеи («чистого» этапа операции) производилась переинтубация через трахеостому для выведения оротрахеальной интубационной трубки из операционного поля. В послеоперационном периоде трахеостома использовалась для санации дыхательных путей, т.к. во время операции выполняется резекция анатомических образований, участвующих в высококоординированном акте глотания. В ближайшем послеоперационном периоде содержимое полости рта (слюна и раневое отделяемое) беспрепятственно стекает в трахею, и трахеостома является жизненно необходимой. Критерием удаления трахеостомической трубки (а так же и зонда) считаем возможность адекватного глотания без аспирации пищевых масс. Поэтому интраоперационную переинтубацию через трахеостому мы предпочитаем назотрахеальной интубации.

Вследствие необходимости длительного нахождения трахеостомической трубки у пациентов в послеоперационном периоде, мы выполняли трахеостомию с формированием «окна» в передней стенке трахеи с резекцией 1-2 полуколец трахеи и подшиванием стенки трахеи к коже. Посредством этого приёма обеспечивается беспрепятственное поступление воздуха в дыхательные пути с возможностью полного извлечения трахеостомической трубки для очищения её от загрязнений и обработки краёв трахеостомы во время перевязок.

В случаях же без формирования «окна» в передней стенке трахеи с вертикальным рассечением стенки трахеи или с использованием приёма бужирования на проводнике, при выполнении трахеостомии большую техническую сложность представляет замена трахеостомической трубки.

После извлечения трахеостомической трубки в случаях формирования «окна» в трахее заживление отверстия в трахее конечно же происходит более длительно, вторично, с краёв раны. При трахеостомии без резекции передней стенки трахеи после извлечения трахеостомической трубки рассечённая или бужированная стенка трахеи и мягкие ткани шеи перед трахеей практически сразу смыкаются, обеспечивая более быстрое заживление. С целью ускорения закрытия трахеостомы, сформированной посредством выполнения «окна» в трахее, после того, как отпала потребность в наличии трахеостомы, возможно снятие швов, удерживающих трахею у кожи, и выполнение разобщения кожи и стенки трахеи путём разрыва рубца между ними. При выполнении данной рекомендации закрытие трахеостомы происходит быстрее за счёт роста грануляций на образованной раневой поверхности между кожей и стенкой трахеи.

В случаях проведения хирургического лечения местнораспространённого и рецидивного орофарингеального рака с нарушением непрерывности дуги нижней челюсти (мандибулотомия, сегментарная резекция нижней челюсти) на фоне предшествовавших лучевой и химиотерапии, когда послеоперационный отёк ротоглотки и обильное раневое отделяемое со слюной препятствуют адекватному поступлению воздуха в дыхательные пути и крайне высокий риск развития послеоперационных осложнений с увеличением продолжительности послеоперационного периода, трахеостомия с формированием «окна» в передней стенке трахеи является более предпочтительной по сравнению с методиками без резекции полуколец трахеи, несмотря на их функциональное преимущество после деканюляции.

Определённое удобство представляет использование металлических трахеостомических трубок (медицинская нержавеющая сталь, титан), которые при обработке лучше очищаются от загрязнений, содержащих примесь крови.

Определённый интерес представляли пластиковые трахеостомические трубки с манжетой, раздувание которой препятствует стеканию содержимого полости рта и ротоглотки в трахею и бронхи. Но длительное их использование приводит к ишемии стенки трахеи в месте контакта раздутой манжетки со слизистой оболочкой трахеи с формированием пролежня. Применение трахеостомических трубок с манжетой низкого давления, которые по заявлению фирм-производителей более физиологичны, не оправдало себя, так как данные манжеты не удерживают скопившийся над ними секрет. Так же материал, из которого изготовлены трахеостомические трубки с манжетой весьма плохо очищается от загрязнений, которые весьма обильны в первые дни после операции, т.е. в те сроки, когда манжета на трахеостомической трубке наиболее необходима для изоляции дыхательных путей от раневого отделяемого.

Эвакуация накопившегося над манжетой трахеостомической трубки раневого отделяемого со слюной так же представляет определённую сложность. Манжета препятствует стеканию в трахею, а следствием является заполнение гортани раневым отделяемым со стимулированием кашлевых зон в гортани. Повторяющиеся эвакуации из гортани отсосом мучительны для больного и могут травмировать голосообразующие структуры. Сдувание манжетки для эвакуации раневого отделяемого и слюны через трахеостому приводит к аспирации в трахею.

Таким образом, организация в послеоперационном периоде индивидуального поста с целью адекватной регулярной санации трахеи через трахеостому по мере аспирации слюны и раневого отделяемого полости рта и глотки является жизненно необходимой для пациента местно-распространённым и рецидивным орофарингеальным раком, перенёсшим многокомпонентную операцию, сопровождающуюся нарушением непрерывности дуги нижней челюсти.

3.2 Реконструкция пекторальным лоскутом.

Образующийся дефект тканей после завершения резекционного этапа многокомпонентных операций, выполняемых по поводу местно-распространённого и рецидивного орофарингеального рака, может оказаться несовместимым с жизнью пациента, если не выполняется первичная реконструкция.

Мы использовали только ротированные васкуляризируемые кожно-мышечные лоскуты с осевым сосудистым рисунком на основе большой грудной мышцы, как наиболее надёжный в отношении кровоснабжения лоскута материал для реконструкции. Кровоснабжение этих лоскутов не страдает при проведении лучевой терапии, которая предшествует операции, так как основание ножки ротируемого лоскута и сам лоскут не попадают в зону предшествовавшего облучения.

Использование свободных реваскуляризированных лоскутов в наших условиях в настоящее время сдерживается отсутствием возможностей микрохирургической техники.

У 27 больных реконструктивный этап операции сопровождался использованием перемещённого пекторального лоскута. Из них в основной группе было 23 больных, в контрольной группе - 4 больных.

Таким образом, более чем в 25% случаев от общего числа больных (n=81), а в основной группе (n=40) более 50% больных, для реконструкции дефекта, образовавшегося во время проведения операции, был использован пекторальный лоскут.

Среди 27 больных – мужчин было 19, женщин - 8.

Всего использовано кожно-мышечных – 19, мышечных – 8 пекторальных лоскутов (таблица 3.3).

Таблица 3.3. Тип пекторального лоскута.

Тип лоскута	Число больных		Итого
	мужчины	женщины	
Кожно-мышечный	16	3	19
Мышечный	3	5	8
Всего	19	8	27
	27		

Такое деление связано не только с использованием кожной площадки на мышечной ножке лоскута для реконструкции эпителиальной выстилки, но и с возможностью восполнения мягкотканного дефекта при отсутствии дефицита покровных тканей.

Показанием к использованию пекторального лоскута для реконструкции хирургического дефекта являлась невозможность использования местных тканей из-за дефицита покровных (кожа, слизистая оболочка) и мягких тканей (для укрытия крупных сосудов шеи, реконструктивной пластины). Таблица 3.4.

Таблица 3.4 Локализация опухолевого процесса у больных, которым выполнена реконструкция дефекта перемещёнными лоскутами.

Локализация орофарингеальной опухоли	Пекторальный лоскут
Язык	6
Ротоглотка	5
Дно полости рта	4
Ретромолярная область	4
Губа и угол рта	3
Нижняя челюсть	3
Щека	2
Всего лоскутов	27

Большинству больных ранее была проведена лучевая и химиолучевая терапия, которая вызывала повреждение тканей воспринимающего ложа (таблица 3.5).

Таблица 3.5. Суммарная очаговая доза проведённой ранее лучевой терапии.

Суммарная очаговая доза, Гр	Число больных
Без лучевой терапии	4
40-50	7
60-70	16
Всего	27

Таким образом, с учётом предшествовавшей лучевой терапии следует отметить, что значительное число операций, сопровождавшихся реконструкцией дефекта пекторальным лоскутом, проведены после лучевой терапии (n=23). Большинству больных (n=16) лучевая терапия ранее была проведена в СОД 60-70 Гр.

Данные сведения указывают на невозможность использования местных переоблучённых тканей для адекватной реконструкции дефекта тканей, образовавшегося по окончании резекционного этапа операции, выполненной по поводу местно-распространённого и рецидивного орофарингеального рака (рисунок 3.20).

Основа функциональной реабилитации – выполнение реконструкции дефекта, т.е. возможность проведения операции при местно-распространённом и рецидивном орофарингеальном раке, результаты которой были бы совместимы с жизнью больного. В случаях, когда возможности лучевой терапии исчерпаны, а химиотерапия неэффективна, большой объём операции приводит к образованию дефектов несовместимых с жизнью больного (рисунок 3.19). Поэтому одномоментная реконструкция дефекта не только спасает жизнь больного, но и способствует его функциональной реабилитации.

Мы считаем, что необходимо учитывать ряд вопросов при планировании реконструктивного этапа операции с использованием ротированного васкуляризируемого пекторального лоскута.

Во время предоперационного планирования определялись показания к использованию пекторального лоскута в зависимости от локализации и размеров предполагаемого пострезекционного дефекта.

Обязательно учитывались характеристики мышечной ножки лоскута:

- её длина – свобода ротации, возможность укрытия сосудов шеи;
- характер питающего сосуда (пекторальный лоскут vs трапециевидный лоскут) – осевой или рассыпной тип кровоснабжения.

Кожная площадка оценивалась до принятия решения о выборе пекторального лоскута для реконструкции пострезекционного дефекта:

- площадь кожной площадки – над мышцей, дистальнее мышцы, т.е. дополнительная площадь кожи вне мышечной ножки, кровоснабжаемая за счёт внутрикожных сосудов;
- пекторальный лоскут у мужчин – астеников, гиперстеников – возможность включения в кожную площадку сосково-ареолярного комплекса с более развитой сетью внутрикожных сосудов, идущих радиально от соска;
- пекторальный лоскут у женщин – локализация кожной площадки лоскута относительно ткани молочной железы (нижне-внутрений квадрант - предпочтительнее, центральный квадрант – в большинстве случаев нецелесообразно);
- пекторальный лоскут – мужчины vs женщины (возможность использования только мышечной ножки пекторального лоскута для укрытия реконструктивной пластины). Наблюдались случаи некроза кожной площадки пекторального лоскута у женщин с практически 100%-м сохранением жизнеспособности мышечной ножки. Мы рассматривали этот феномен как возможность формирования муфты вокруг реконструктивной пластины при дефиците мягких тканей и достаточных по площади покровных тканей (слизистая оболочка полости рта и кожа).

Характер дефектов, для реконструкции которых был использован пекторальный лоскут, представлен в таблице 3.6.

Таблица 3.6. Характер дефектов, для укрытия которых применён пекторальный лоскут.

Характер дефекта	Число больных		Всего больных
	мужчины	женщины	
Субтотальный дефект языка и передне-боковой стенки ротоглотки	2	0	2
Дефицит кожи сонного треугольника шеи	0	1	1
Дефект кожи подчелюстной области шеи и сегмента нижней челюсти	1	0	1
Дефект тканей ретромолярной области, сегмента нижней челюсти и боковой стенки ротоглотки	1	0	1
Дефект тканей ретромолярной области, сегмента нижней челюсти, боковой стенки ротоглотки и сквозной дефект задней трети щеки	1	0	1
Тотальный дефект языка, тканей дна полости рта, передне-боковой стенки ротоглотки и сегмента нижней челюсти	7	1	8
Дефект угла рта и сквозной дефект передней трети щеки	2	0	2
Дефект угла рта со сквозным дефектом передней трети щеки и сегмент челюсти	1	0	1
Сквозной дефект щеки, тканей дна полости рта и сегмента нижней челюсти	1	1	2
Дефицит мягких тканей для укрытия реконструктивной пластины	3	5	8
Всего	19	8	27
	27		

Возможностью использования пекторального лоскута является отсутствие рубцов на передней поверхности грудной клетки в донорской зоне (рисунок 3.14). Так, например, предшествующая мастэктомия, торакотомия, переломы ключицы с проведением остеосинтеза на стороне операции являются противопоказаниями к данному виду реконструкции.

Обязательным условием для реконструкции пекторальным лоскутом является выполнение радикальной операции на лимфатических узлах шеи с целью формирования туннеля для питающей мышечной ножки лоскута. Это условие всегда выполнимо, так как эти операции выполняются по поводу местнораспространённых опухолей с высокой вероятностью наличия микрометастазов в лимфатических узлах шеи при которых показана радикальная операция на лимфопутях шеи (рисунок 3.15).

При небольших по площади дефектах кожи или слизистой оболочки кожную площадку пекторального лоскута располагаем медиально от ареолы. В случае потребности в укрытии больших по площади дефектов, в пределы лоскута неизбежно попадает и сосково-ареолярный комплекс, который стараемся разместить в центре кожной площадки.

Мы начинаем формирование пекторального лоскута с рассечения кожи и большой грудной мышцы по намеченному нижнему краю кожной площадки. По общепринятым правилам сразу фиксируем кожу к пекторальной фасции для предотвращения случайного отделения кожного лоскута от мышечной ножки при манипуляциях с лоскутом. Большая грудная мышца отделяется от глубжележащих тканей грудной клетки в основном тупым способом: с помощью тупфера или путём дигитоклазии, при этом пересекается нерв, идущий к большой грудной мышце в проекции 3 ребра через малую грудную мышцу (рисунок 3.16).

Важной деталью является определение расположения питающих сосудов по задней поверхности большой грудной мышцы. Для обеспечения адекватного кровоснабжения мышечного лоскута и кожной площадки целесообразно формировать мышечную ножку пекторального лоскута таким

образом, чтобы эти сосуды располагались посередине, равноудалённо от краёв лоскута (рисунок 3.17). Этому способствует рассечение мышечных волокон «снизу вверх» под визуальным контролем сосудов на задней поверхности мышцы - от дистальной нижней части кожной площадки у нижнего края большой грудной мышцы к ключице, относительно которой осуществляется ротация лоскута.

Мышечной ножкой пекторального лоскута так же укрывается сосудистый пучок шеи при выполнении операции Крайла или при резекции грудино-ключично-сосцевидной мышцы в рамках функциональной шейной диссекции.

Для предупреждения ишемии лоскута целесообразно придерживаться ряда рекомендаций:

- С момента мобилизации лоскута до окончания операции и в раннем послеоперационном периоде необходимо поддержание уровня систолического артериального давления не ниже 130 мм ртутного столба (при необходимости – медикаментозно) для обеспечения адекватного пульсового давления и поддержания кровотока в ротированном лоскуте. Кровоток в большой грудной мышце до перемещения на шею осуществляется «сверху вниз», а после ротации – «снизу вверх». При новом направлении тока крови в пекторальном лоскуте необходимо ещё и преодоление силы тяжести, что и обуславливает повышенное требование стабильной гемодинамики.
- Придание функционально щадящего положения – наклон головы в сторону операции для предотвращения натяжения ножки лоскута с пережатием питающих сосудов при разгибании, а так же избежание давления повязки и переохлаждения со спазмом сосудов при использовании местной гипотермии в раннем послеоперационном периоде. Последние две рекомендации важно учитывать в связи с ротацией лоскута относительно ключицы снизу вверх – при этом задняя на грудной клетке поверхность большой грудной мышцы на шее становится передней – питающие сосуды

располагаются под кожей шеи, истончённой во время шейной лимфодиссекции. Трахеостомическую трубку следует подшивать к коже, а не подвязывать вокруг шеи, так же чтобы не создавать компрессию сосудов лоскута.

- При проведении инфузионной терапии с этой же целью используются препараты, улучшающие микроциркуляцию, в том числе – низкомолекулярные гепарины, назначение которых оправдано и постановкой подключичного венозного катетера для длительных инфузий в послеоперационном периоде. Подключичный катетер при этом следует устанавливать на стороне, противоположной зоне операции, так как, проходя через верхние волокна большой грудной мышцы, он будет препятствовать мобилизации и ротации пекторального лоскута (рисунок 3.18).

Благодаря хорошему кровоснабжению при адекватном формировании, пекторальный лоскут весьма устойчив (рисунок 3.20), даже в условиях некроза окружающих тканей с образованием оростомы в проекции вновь образованного дна полости рта. Такое осложнение было у 1-го больного раком ретромолярной области на фоне полученной радикальной дозы облучения (СОД 70 Гр) с истончением остающихся тканей щеки при её сквозной резекции. Этому больному для реконструкции сквозного дефекта тканей щеки был использован кожно-мышечный пекторальный лоскут.

После операции происходит некоторая атрофия мышечной ножки лоскута, связанная как с денервацией лоскута при мобилизации, так и с отсутствием произвольных мышечных сокращений вследствие денервации. Но, несмотря на атрофию, ножка лоскута продолжает контурироваться под кожей шеи, особенно при перемещении лоскута в передние отделы полости рта.

Рисунок 3.14.
Больной Л., 49 лет. История болезни №6470-2008.
Диагноз: Рак задней трети языка справа $T_{4a}N_1M_0$ IVa ст, Состояние после лучевой терапии СОД 70 Гр.

Рисунок 3.15.
Макропрепарат. Единым блоком удалены орофарингеальная опухоль и лимфатические узлы шеи. Имеется распространение опухоли на передне-боковую и верхнюю стенку ротоглотки с инфильтразией тканей языка за среднюю линию и инвазией надкостницы нижней челюсти.

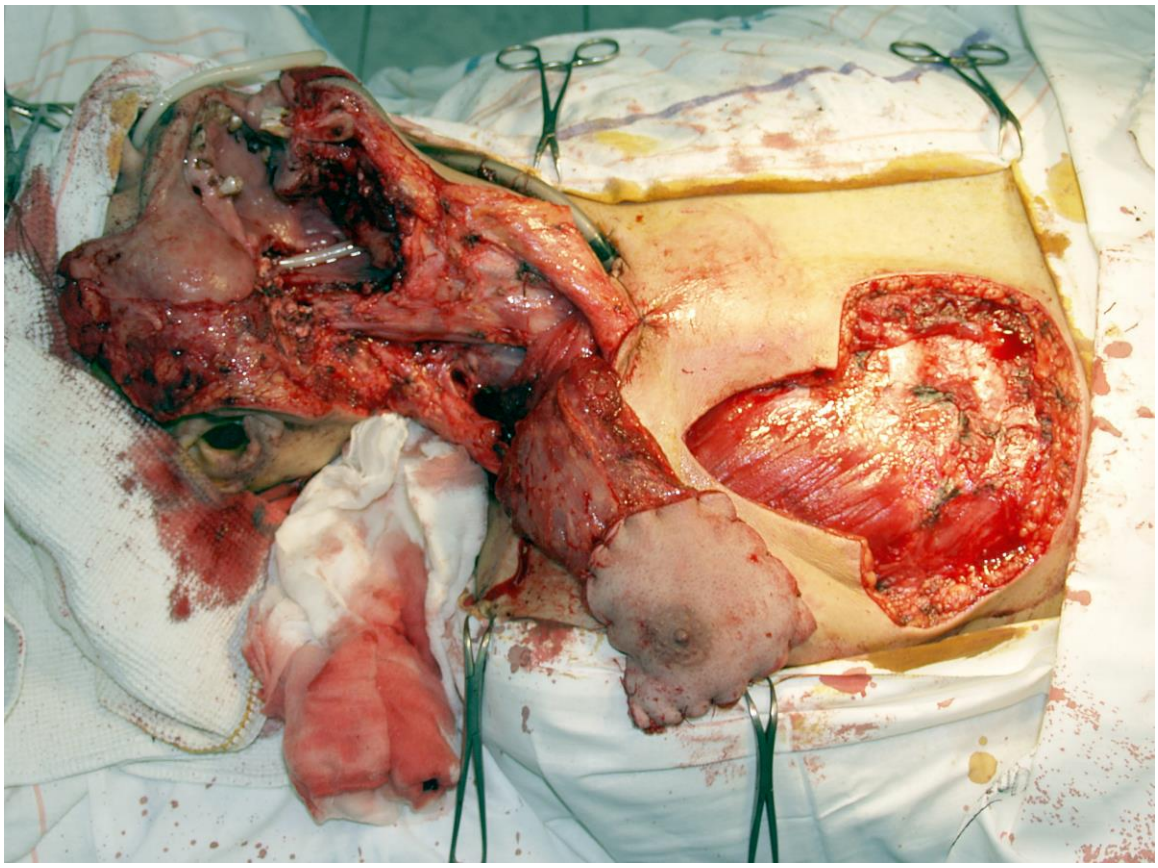

Рисунок 3.16.
Операционная рана по окончании резекционного этапа операции. Единым блоком выполнена резекция передне-боковой и верхней стенки ротоглотки с тотальной глоссэктомией и удалением тканей дна полости рта, а так же сегментарная резекция нижней челюсти, операция Крайла (радикальная шейная диссекция). Мобилизован и перемещён на шею кожно-мышечный пекторальный лоскут. Интубация через трахеостому.

Рисунок 3.17.
Сосуды пекторального лоскута располагаются равноудалённо от краёв мышечной ножки.

а)

б)

Рисунок 3.18.
Внешний вид пациента в ближайшем послеоперационном периоде на 10 сутки после операции (а и б).

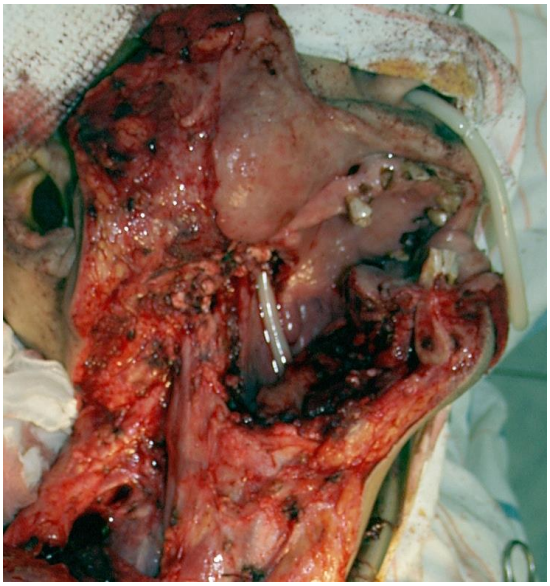

Рисунок 3.19.
Пострезекционный дефект, включающий дефицит как покровного эпителия в полости рта и ротоглотке, так и дефицит мягких тканей дна полости рта, стенки ротоглотки и для укрытия магистральных сосудов шеи под истончённой кожей.

Рисунок 3.20.
Состояние пекторального лоскута в полости рта через 2 месяца после операции.

Таблица 3.7. Характер осложнений со стороны пекторального лоскута.

<table>
<tr><th rowspan="3">Характер осложнений</th><th colspan="4">Число осложнений</th><th rowspan="3">Итого</th></tr>
<tr><th colspan="2">мужчины</th><th colspan="2">женщины</th></tr>
<tr><th>кожно-мышечный</th><th>мышечный</th><th>кожно-мышечный</th><th>мышечный</th></tr>
<tr><td rowspan="2">Без осложнений</td><td>11</td><td>3</td><td>1</td><td>5</td><td rowspan="2">20</td></tr>
<tr><td colspan="2">14</td><td colspan="2">6</td></tr>
<tr><td rowspan="2">Краевой некроз кожной площадки</td><td>5</td><td>0</td><td colspan="2" rowspan="2">0</td><td rowspan="2">5</td></tr>
<tr><td colspan="2">5</td></tr>
<tr><td rowspan="2">Полный некроз кожной площадки</td><td colspan="2" rowspan="2">0</td><td>2</td><td>0</td><td rowspan="2">2</td></tr>
<tr><td colspan="2">2</td></tr>
<tr><td rowspan="3">Всего</td><td>16</td><td>3</td><td>3</td><td>5</td><td rowspan="3">27</td></tr>
<tr><td colspan="2">19</td><td colspan="2">8</td></tr>
<tr><td colspan="4">27</td></tr>
</table>

При анализе послеоперационных осложнений со стороны пекторального лоскута (таблица 3.7) следует отметить, что не было тотальных некрозов лоскута, протекающих с одновременной потерей кожной площадки и мышечной ножки.

У 20 больных послеоперационный период протекал без осложнений со стороны пекторального лоскута. Необходимо указать, что из этих 20 больных у 8 пациентов (из них 5 женщин) использован мышечный пекторальный лоскут без кожной площадки для восполнения мягкотканного дефекта без дефицита покровных тканей.

Среди 7 пациентов, у которых послеоперационный период протекал с осложнениями со стороны пекторального кожно-мышечного лоскута, основная доля осложнений приходилась на краевой некроз кожной площадки, связанный с атеросклерозом сосудов у пациентов старшей возрастной группы – 5 больных (мужчины).

У 2 женщин послеоперационный период осложнился тотальным некрозом кожной площадки. Формирование пекторального лоскута сопровождалось у них включением в состав лоскута ткани молочной железы.

3.3 Укрытие реконструктивной пластины с использованием мышечной части пекторального лоскута при реконструкции нижней челюсти после сегментарной резекции.

На основании собственных клинических наблюдений был предложен, осуществлён и внедрён в практику способ укрытия реконструктивной пластины мышечной частью пекторального лоскута в случае сегментарной резекции нижней челюсти и восстановлении её непрерывности титановой пластиной при достаточной площади покровных тканей (кожа и слизистая оболочка) и дефиците мягких тканей.

По результатам работы получен патент на изобретение №2477083 «Способ укрытия реконструктивной пластины при реконструкции нижней челюсти после сегментарной резекции», опубликован Бюл. №7, 10.03.2013.

Нами наблюдались случаи некроза кожной площадки пекторального кожно-мышечного лоскута при выполнении реконструкции пострезекционного дефекта. В этой ситуации кожная площадка выполняет функцию «биологической повязки» - формирование грануляций на мышечной ткани происходит изолированно от окружающей среды и, после удаления нежизнеспособной кожи, зачастую дефект оказывается адекватно укрытым мышечной тканью, покрытой грануляциями, которые быстро эпителизируются.

Этот феномен мы использовали для обоснования использования мышечной части лоскута для укрытия реконструктивной пластины при дефиците мягких тканей после окончания резекционного этапа операции.

Известный способ укрытия реконструктивной титановой пластины пекторальным кожно-мышечным лоскутом при восстановлении непрерывности дуги нижней челюсти после сегментарной резекции имеет недостатки. Используемый пекторальный кожно-мышечный лоскут состоит из полоски большой грудной мышцы с проходящей по её задней поверхности

(в проксимальной части) и в её толще (в дистальной части) питающей артерии с сопровождающими артерию венами, а так же из кожной площадки, которая располагается на дистальной части мышечной ножки. Кожу при этом фиксируют швами к пекторальной фасции для предотвращения случайного отделения кожной площадки от мышечной ножки при манипуляциях с лоскутом.

Следует отметить, что бывает не вполне адекватное кровоснабжение кожи лоскута, особенно у женщин и гиперстеников, связанное, по-видимому, с наличием между мышечной ножкой и кожной площадкой лоскута «прослойки» из ткани молочной железы или жировой ткани, в которой возможна девиация сосудов, питающих кожу. При формировании лоскута эти сосуды могут пересекаться, если их направление отклоняется за пределы планируемой кожной площадки. Таким образом, площадь кожной площадки является определяющей для количества жировой ткани и ткани молочной железы у женщин между кожей и большой грудной мышцей.

Так же необходимо учитывать, что для сшивания кожной площадки с пекторальной фасцией без натяжения, опасного сдавлением сосудов и ишемией кожи, при избытке подкожного жира и\или ткани молочной железы, при формировании лоскута приходится уменьшать эту прослойку по периметру лоскута. В случае некроза кожной части лоскута возникает потребность некрэктомии, а при прорезывании реконструктивной пластины – решение вопроса об её удалении или попытки сохранения путём укрытия перемещёнными тканями. При укрытии реконструктивной пластины пекторальным кожно-мышечным лоскутом ранние послеоперационные осложнения в виде прорезывания пластины, тотального некроза кожно-мышечного лоскута составляют 47,7%.

Задачей исследования является сокращение и/или профилактика послеоперационных осложнений в виде прорезывания пластины при выполнении операций, сопровождающихся восстановлением непрерывности дуги нижней челюсти реконструктивной пластиной в случае достаточных по

площади покровных тканей (кожа и слизистая оболочка) и при дефиците мягких тканей.

Поставленная задача решается тем, что в предлагаемом способе укрытия реконструктивной пластины при реконструкции нижней челюсти после сегментарной резекции, включающем пластику дефекта пекторальным лоскутом, используют только мышечную часть пекторального лоскута без кожной площадки, формируя муфту вокруг реконструктивной пластины.

Способ позволяет сократить и/или предупредить послеоперационные осложнения, вызванные прорезыванием реконструктивной пластины, за счет формирования вокруг нее дополнительно к местным тканям мягкотканой муфты из мышечной части пекторального лоскута без использования его кожной площадки в случае дефицита мягких тканей и достаточных по площади покровных тканей (кожа и слизистая оболочка). Кроме этого, в случае достаточных по площади покровных тканей, использование мышечной части пекторального лоскута без кожной площадки позволяет адекватно укрыть реконструктивную пластину без риска некроза кожной площадки, вызванного пересечением или сдавлением питающих кожу сосудов.

Предлагаемый способ осуществляют следующим образом.

После выполнения резекционного этапа операции сегмент нижней челюсти реконструируют смоделированной индивидуально титановой пластиной по общепринятой методике. Мышечную часть пекторального лоскута используют для укрытия реконструктивной пластины при дефиците мягких тканей после окончания резекционного этапа операции.

Ширина формируемого лоскута из большой грудной мышцы должна соответствовать длине укрываемой части реконструктивной пластины. При этом большая грудная мышца, перемещаемая под кожей шеи с грудной клетки, является первым слоем муфты вокруг реконструктивной пластины, второй слой мягкотканной муфты обеспечивает кожа, а со стороны полости

рта - слизистая оболочка, в случае возможности сшивания их без натяжения – обеспечивают покровную функцию.

Клинический пример дан в виде выписки из истории болезни.

Пациентка К., 57 лет. История болезни №1221-2010. Диагноз: С-r слизистой оболочки левой ретромолярной области с инвазией в заднюю треть тела нижней челюсти $T_{4a}N_0M_0$ IVa ст.

Сопутствующий диагноз: Цирроз печени без признаков печёночной недостаточности.

Госпитализирована в 2010 году (рисунок 3.21). Клинически и по данным ортопантомографии имеется выраженная костная деструкция более 2\3 высоты тела нижней челюсти с распространением на ветвь у внутреннего угла нижней челюсти на грани патологического перелома, что является показанием к сегментарной резекции нижней челюсти до проведения лучевой и химиолучевой терапии (рисунок 3.22). Мягкотканный компонент опухоли (распространение на ткани щеки, дна полости рта, ротоглотки) не выражен. Сохранённый зубной ряд на нижней челюсти и возможность адекватного глотания определяют показания к одномоментной реконструкции нижней челюсти. Невозможность использования реваскуляризированного костного аутотрансплантата из-за отсутствия микрохирургической техники делают возможным восстановление дуги нижней челюсти только путём использования реконструктивной пластины. Так же необходимость резекции нижней челюсти с удалением надкостницы с истончением щёчного лоскута на фоне компенсированного цирроза печени ставит под сомнение адекватное укрытие без последующего прорезывания используемой металлической конструкции только местными тканями.

Выполнена сегментарная резекция нижней челюсти с экзартикуляцией, с резекцией тканей щеки и прилежащих тканей дна полости рта, фасциально-

футлярное иссечение клетчатки шеи, трахеостомия. Доступ к опухоли осуществляется путём мобилизации щёчного лоскута. Важным с точки зрения абластики является включение в удаляемый препарат надкостницы, которая является как бы границами футляра, в который заключена нижняя челюсть. При этом необходимо учитывать, что лимфоотток от нижней челюсти и прилежащих к ней мягких тканей осуществляется, в том числе, и через надкостницу нижней челюсти. Поэтому во время резекционного этапа операции сохранена связь препарата клетчатки шеи с надкостницей нижней челюсти. Препарат при этом удалён единым блоком без нарушений футлярной целостности (клетчатка шеи с лимфатическими узлами, первичная опухоль с сегментом нижней челюсти, покрытым надкостницей).Рисунок 3.23.

Образовавшийся дефект нижней челюсти – от второго премоляра до суставной впадины височной кости. Экзартикуляция в височно-нижнечелюстном суставе выполнена в связи с выбором для реконструкции титановой реконструктивной пластины. По общепринятым правилам, реконструктивная пластина должна быть фиксирована к нижней челюсти винтами бикортикально (через наружную и внутреннюю кортикальную пластинку), что невозможно в данной клинической ситуации, связанной с резекцией нижней челюсти на уровне ветви нижней челюсти, практически сразу под вырезкой между суставным и венечным отростком. То есть на остающейся части ветви нижней челюсти после резекции практически не остаётся места для фиксации реконструктивной пластины винтами. Поэтому использована угловая реконструктивная пластина с имплантатом «мыщелкового» отростка. (Название взято в кавычки в связи с использованием в каталоге производителя не совсем точного термина, так как данный имплантат восстанавливает удалённый суставной отросток нижней челюсти).

Оставшихся мягких тканей оказалось достаточно для укрытия вертикальной части пластины с имплантатом «мыщелкового» отростка,

восстанавливающих ветвь нижней челюсти. Указанный объём резекции в полости рта делает возможным без натяжения сшить ткани щеки и дна полости рта над реконструктивной пластиной. После удаления надкостницы резецируемого сегмента нижней челюсти, щёчный лоскут оказался истончённым (толщина менее 0,8 см), что делает укрытие только этим лоскутом угла и горизонтальной части реконструктивной пластины крайне опасным в плане прорезывания.

В связи с дефицитом объёма мягких тканей при достаточной площади эпителиального покрова (кожи и слизистой оболочки полости рта), решено использовать лоскут большой грудной мышцы для формирования первого слоя мягкотканной муфты над горизонтальной частью и углом реконструктивной пластины (рисунок 3.24). Лоскут сформирован шириной, соответствующей укрываемой части реконструктивной пластины. Следует учитывать весьма значимое сокращение мышечного лоскута, которое нивелируется при фиксации лоскута к окружающим тканям во время формирования муфты.

В ближайшем послеоперационном периоде отмечено развитие послеоперационного психоза на фоне компенсированного цирроза печени. В состоянии психоза пациентка пальцами разорвала швы слизистой оболочки в полости рта, была агрессивна по отношению к родственникам, пыталась удалить дренажи, носопищеводный зонд. Психиатром назначена соответствующая седация, надзор осуществлялся родственниками больной. Было скорректировано медикаментозное лечение с учётом проявлений психоза.

В остальном послеоперационный период без осложнений, послеоперационные раны зажили первично, в местах разрыва швов – частично вторично. В полости рта несколько замедленно. Восстановлено самостоятельное глотание, дыхание через естественные дыхательные пути, после рентгенологического контроля, который подтвердил восстановление адекватного глотания, удалены трахеостомическая трубка и зонд,

установленный для энтерального питания в послеоперационном периоде. Трахеостома полностью зажила. Тризм не выражен (рисунок 3.27). Движения в плечевом суставе ограничены не в полном объёме, так как при мобилизации лоскута сохранена ключичная порция мышцы, обеспечивающая возможность движений. После операции происходит некоторая атрофия мышечной ножки лоскута, связанная денервацией лоскута при мобилизации. Но, несмотря на атрофию, ножка лоскута продолжает контурироваться под кожей шеи. Молочные железы симметричны, без деформации на оперированной стороне, т.к. использована только мышечная часть пекторального лоскута. Рисунок 3.26, 3.28.

В 2015 году на протяжении 5 лет после операции в 2010 г пациентка жива без признаков прогрессирования. Сохраняются явления печёночной энцефалопатии.

Речь понимаемая – при оценке реабилитации необходимо учитывать, что операция выполнена по поводу опухоли, находящейся рядом со стыком дыхательных и пищеварительных путей, в том числе и принимающих участие в артикуляции. Пациентка при ограничении приёма твёрдой пищи принимает жидкую и мягкую пищу с возможностью жевания, так как восстановлена непрерывность дуги нижней челюсти после её сегментарной резекции (рисунок 3.25, 3.29).

Таким образом, с помощью предлагаемого метода достигнут максимально возможный уровень функциональной реабилитации у пациента сложной клинической группы.

Рисунок 3.21.
Пациентка К., 57 лет. История болезни №1221-2010.
Диагноз: С-r слизистой оболочки левой ретромолярной области с инвазией в заднюю треть тела нижней челюсти $T_{4a}N_0M_0$ IVa ст.
Сопутствующий диагноз: Цирроз печени без признаков печёночной недостаточности.

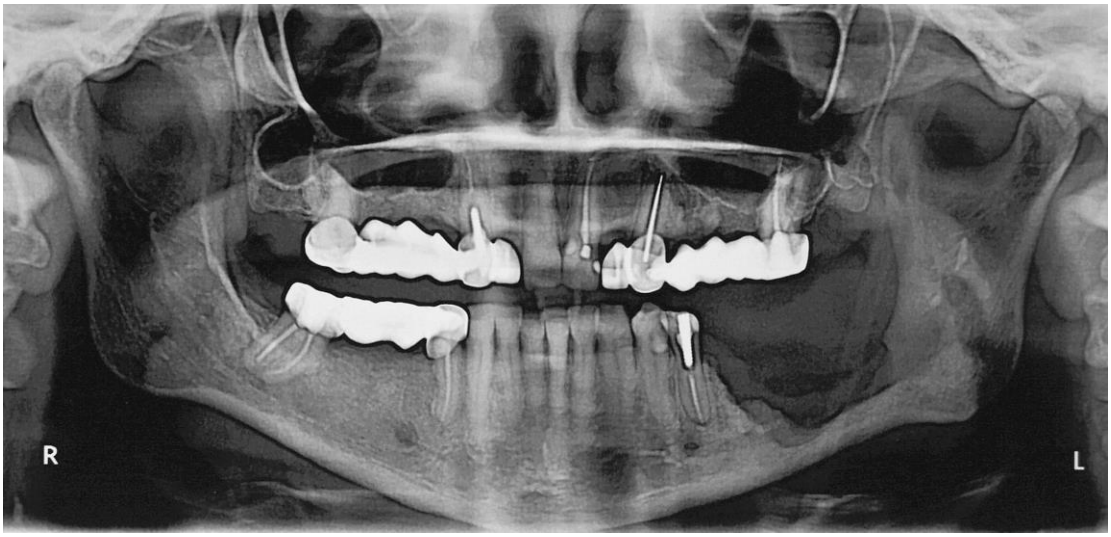

Рисунок 3.22.
Ортопантомограмма до операции. Деструкция костной ткани более чем на 2\3 высоты тела нижней челюсти. Угроза патологического перелома.

а)

б)

Рисунок 3.23.
Макропрепарат.
Единым блоком удалены клетчатка с лимфатическими узлами шеи, сегмент нижней челюсти с надкостницей (а).
С целью абластики в границы препарата включены ткани щеки, ретромолярной области, дна полости рта и ротоглотки (б).

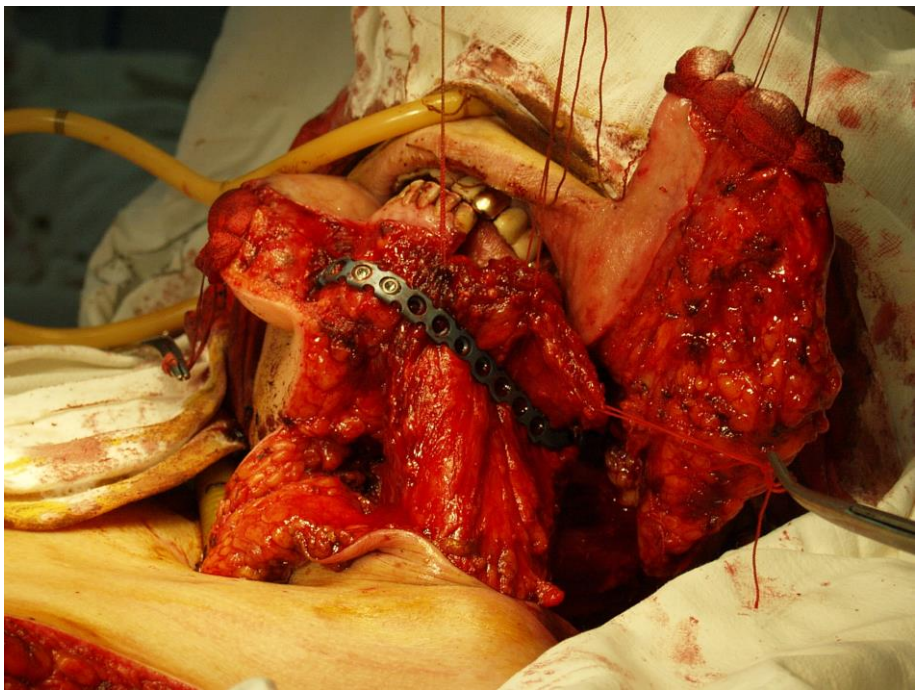

Рисунок 3.24.
Резецированный сегмент нижней челюсти реконструирован титановой пластиной Конмет, которая укрыта пекторальным лоскутом (только мышечная часть без кожной площадки) для формирования мягкотканной муфты вокруг реконструктивной пластины под сшитыми слизистой оболочкой полости рта и кожей.

Рисунок 3.25.
Рентгенограмма лицевого черепа в прямой проекции через 1 год после операции.

а)

б)

в)

Рисунок 3.26.
Внешний вид больной через 3,5 года после операции. Сохранены контуры лица, в том числе и нижней зоны лица.
Контурируется ножка пекторального лоскута. Сохраняется след от неполностью зажившей трахеостомы в яремной вырезке.

а)

б)

Рисунок 3.27.
Тризм полностью отсутствует, сохраняется некоторая отёчность тканей левой половины языка вследствие лимфостаза после перенесённой операции с удалением путей лимфооттока шеи и включения в состав удаляемого препарата надкостницы нижней челюсти (а). Мимика адекватная (б).

а)

б)

Рисунок 3.28.
Молочные железы симметричны, без деформации контуров оперированной молочной железы.

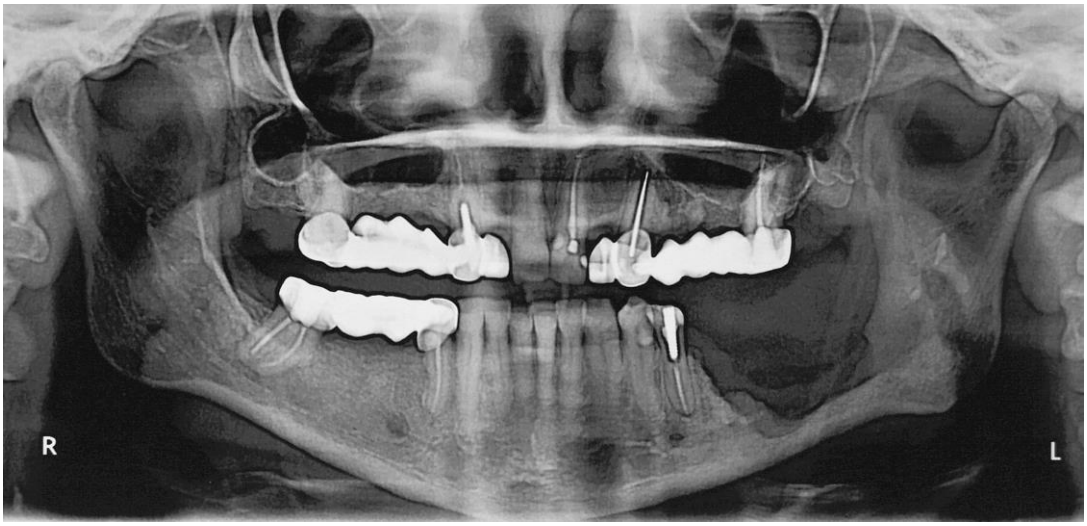

а)

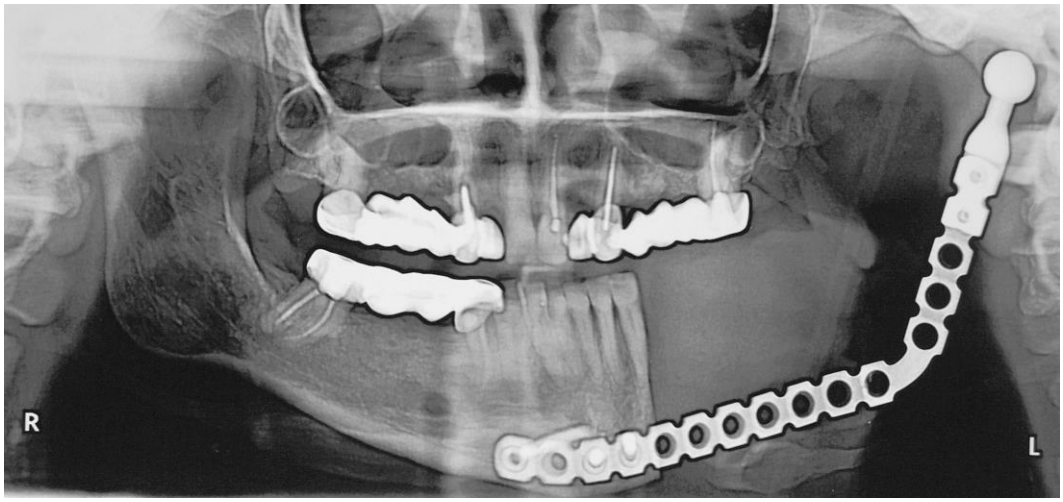

б)

Рисунок 3.29.
Ортопантомограммы:
До операции (а) деструкция костной ткани более чем на 2\3 высоты тела нижней челюсти, угроза патологического перелома.
После операции (б) установлена реконструктивная пластина с имплантатом «мыщелкового» отростка шаровидной формы.

По данной методике оперировано 8 больных местно-распространённым и рецидивным орофарингеальным раком, которым в плане комбинированного и комплексного лечения выполнена операция с сегментарной резекцией нижней челюсти и её реконструкцией титановой пластиной Конмет. Из них 6 больных оперированы по поводу плоскоклеточного рака (задняя треть языка – 3 больных, ретромолярная область – 2, дно полости рта – 1) и 2 больных – по поводу мукоэпидермоидного рака малой слюнной железы слизистой оболочки альвеолярной части нижней челюсти. Большинство – 6 больных оперированы после проведённой ранее лучевой и химиолучевой (цисплатин – 5-фторурацил) терапии СОД 40-50 Гр – 4 больных, СОД 60-70 Гр – 2 больных. Без предшествующей лучевой терапии оперированы 2 больных в связи с массивной костной деструкцией (более 2\3 высоты тела нижней челюсти) из-за угрозы патологического перелома.

В послеоперационном периоде отмечен 1 случай пролежня вокруг реконструктивной пластины – 12,5%, и в 1 случае - остеорадионекроз в зоне фиксации пластины – 12,5%. При общей частоте 25%, эти осложнения определили показания к удалению реконструктивной пластины. Следует отметить, что в обоих случаях осложнений с прорезыванием реконструктивной пластины через кожу с первичным полным заживлением в полости рта, полученная СОД составляла всего лишь 40 Гр у астенизированных больных с локализацией опухоли в задней трети языка с распространением на ткани дна полости рта и надкостницу угла нижней челюсти. Причиной данных осложнений по нашему мнению было расширение показаний к реконструкции нижней челюсти у ослабленных больных.

По результатам работы получен патент на изобретение №2477083 «Способ укрытия реконструктивной пластины при реконструкции нижней челюсти после сегментарной резекции», опубликован Бюл. №7, 10.03.2013.

Резюме.

Разработанные детали операций в комбинированном и комплексном лечении местно-распространённого и рецидивного орофарингеального рака позволят выполнить резекционный этап операции единым блоком с соблюдением основополагающих онкологических принципов футлярности строения и зональности метастазирования, а так же обеспечить оптимальную реконструкцию.

Срединную мандибулотомию выполняли при опухолях задней трети языка без массивного местного распространения, т.е. в случаях, когда по местному распространению возможно выполнение органосохраняющего варианта лечения. Сочетание при этом доступе обеспечения принципов абластики и восстановление непрерывности дуги нижней челюсти после остеосинтеза с восстановлением жевания, глотания и артикуляции характеризуют срединную мандибулотомию как элемент функциональной реабилитации больных.

Необходимо учитывать, что ткани, используемые для реконструкции, не могут в полной мере выполнять ту же функцию, как и удалённые. В первую очередь это касается высококоординированного акта глотания.

Запатентованный способ укрытия реконструктивной пластины позволяет выполнять реконструкцию нижней челюсти после сегментарной резекции, даже в случаях полученной СОД более 40 Гр. Предложенный способ может быть рекомендован для укрытия реконструктивной пластины при восстановлении дуги нижней челюсти после её сегментарной резекции в случаях достаточных по площади покровных тканей (кожа, слизистая оболочка) и при дефиците мягких тканей.

Таким образом, возможность проведения операций при местно-распространённом и рецидивном орофарингеальном раке, является элементом спасения пациента, и одномоментная реконструкция составляет основу функциональной реабилитации.

ГЛАВА 4.
РЕЗУЛЬТАТЫ ЛЕЧЕНИЯ.

Местные послеоперационные осложнения, летальность и выживаемость являются основными критериями в оценке результатов проводимого хирургического противоопухолевого лечения.

Предложенное усовершенствование хирургической техники в лечении местно-распространённого и рецидивного орофарингеального рака должно быть оценено именно относительно данных факторов.

Анализ местных послеоперационных осложнений, летальности и выживаемости должен ответить на вопрос о целесообразности данного усовершенствования проводимых операций в комбинированном и комплексном лечении пациентов местно-распространённым и рецидивным орофарингеальным раком.

Мы не учитывали в данном анализе другие факторы, значимость которых невысока в оценке результатов проводимых усовершенствованных операций.

Так же мы не смогли сформировать группу исторического контроля среди данного контингента пациентов, которым не выполнялось хирургическое лечение, поскольку при местно-распространённых опухолях и продолженном опухолевом росте без проведения спасительной операции двухлетняя безрецидивная выживаемость является крайне низкой.

4.1. Послеоперационные осложнения.

Значимость послеоперационных осложнений для тяжёлой клинической группы пациентов, к которой относятся больные местно-распространённым и рецидивным орофарингеальным раком, а так же весьма высокий процент данных осложнений является важным фактором в изучении этой патологии.

Послеоперационные осложнения развились у 27 (33%) пациентов из 81 (100%): в основной группе у 19 (23%) больных, в контрольной группе – 8 (10%). Без развития послеоперационных осложнений оперировано 54 пациента (67%). Рисунок 4.1.

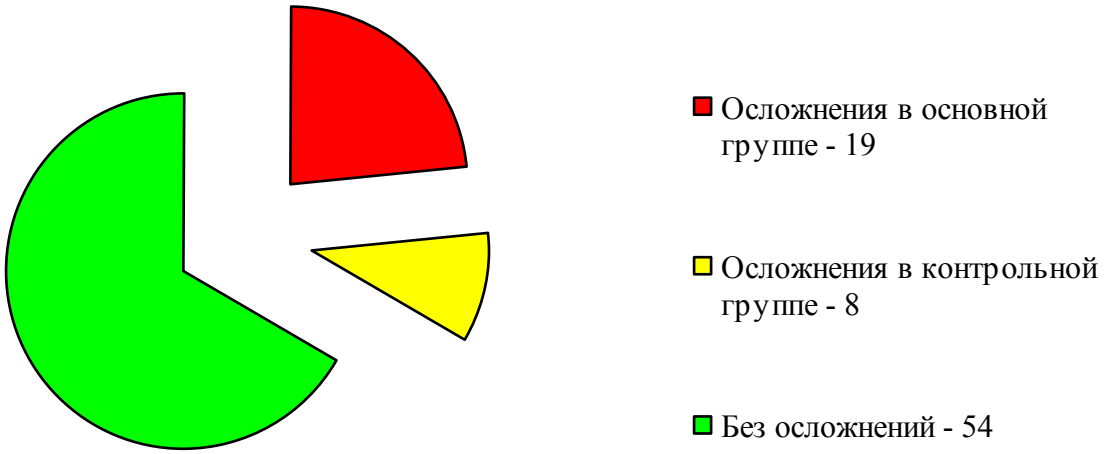

Рисунок 4.1.
Послеоперационные осложнения.

Следует отметить, что проведение хирургического вмешательства в столь важной в функциональном отношении анатомической зоне на стыке верхних дыхательных и пищеварительных путей обуславливает высокую частоту развития и особую тяжесть послеоперационных осложнений для больного, главным образом, в случае выполнения многокомпонентной операции, сопровождающейся нарушением непрерывности дуги нижней челюсти.

Частота развития послеоперационных осложнений значительно отличается в основной и контрольной группе (рисунок 4.2).

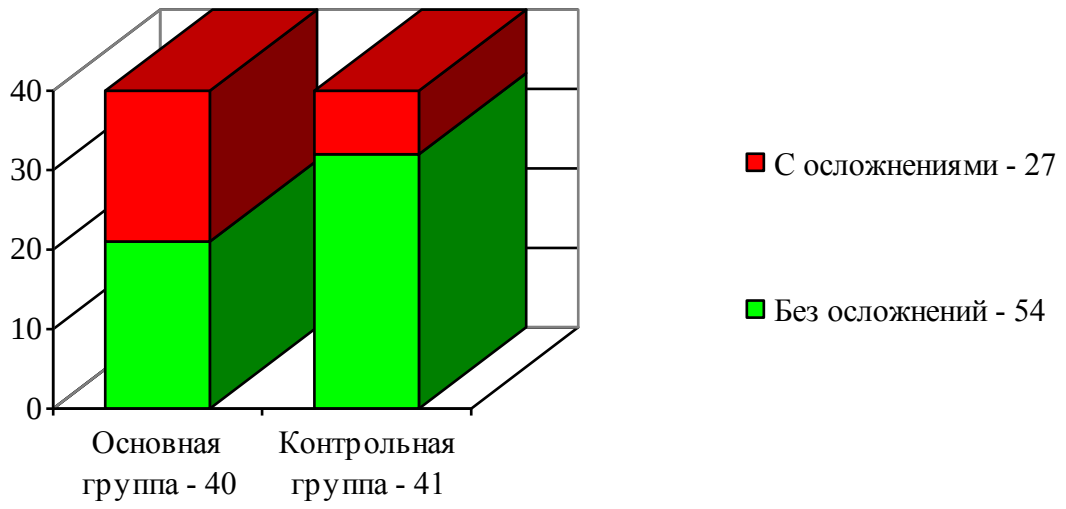

Рисунок 4.2.
Осложнения у больных основной и контрольной группы.

В основной группе (n=40) осложнения в послеоперационном периоде встречались у 19 больных, что составило почти половину.

В контрольной группе (n=41) послеоперационные осложнения констатированы только у 8 пациентов, что составило 20%, что в 2,5 раза меньше, чем в основной группе.

Такая разница связана с тем, что при увеличении объёма проводимой операции, особенно в случаях нарушения непрерывности дуги нижней челюсти, посредством выполнения срединной мандибулотомии и сегментарной резекции нижней челюсти (несмотря на одномоментную реконструкцию), частота развития послеоперационных осложнений значительно возрастает.

Даже расположение послеоперационной раны в полости рта с высоким микробным обсеменением и сниженными регенераторными возможностями после проведённой ранее химиолучевой терапии имеют в данной ситуации меньшее значение по сравнению с вмешательством на нижней челюсти, когда возникает, в том числе, и необходимость наложения трахеостомы для обеспечения адекватной проходимости дыхательных путей.

Изучена частота осложнений в основной и контрольной группе (рисунок 4.3-4).

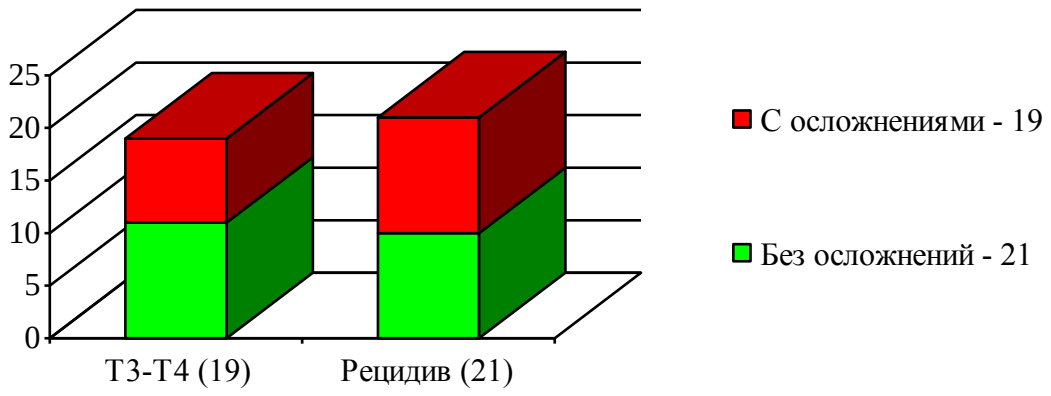

Рисунок 4.3.
Осложнения в основной группе (n=40).

В основной группе (n=40) было 19 первичных больных и 21 больной с прогрессией заболевания. Из 19 осложнений в основной группе у 8 больных с первичной местно-распространённой опухолью и у 11 больных с продолженным ростом.

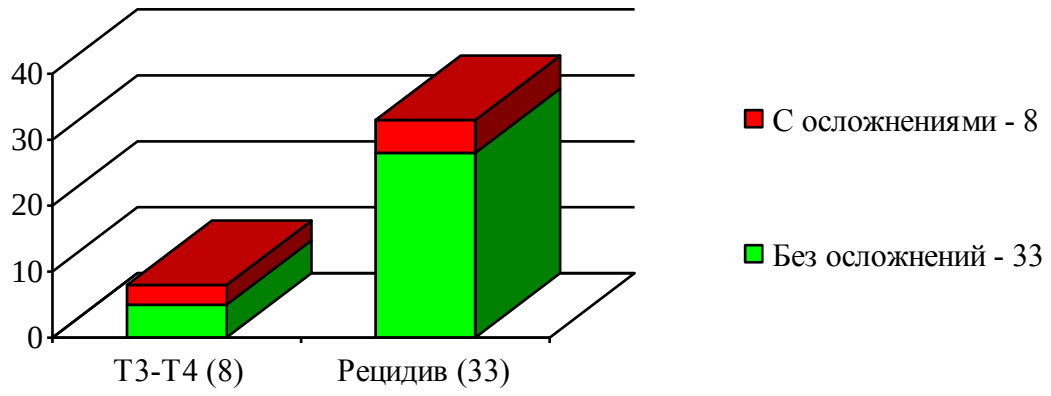

Рисунок 4.4.
Осложнения в контрольной группе (n=41).

В контрольной группе (n=41) было 8 больных первичной местно-распространённой опухолью и 33 пациента с рецидивом заболевания. В контрольной группе осложнения (8 пациентов) были у 3 больных первичной местно-распространённой опухолью и у 5 больных с продолженным опухолевым ростом.

При анализе встречаемости послеоперационных осложнений в основной и контрольной группе в зависимости от того, был ли опухолевый процесс первичным местно-распространённым, или операция проводилась по поводу рецидива или продолженного опухолевого роста, были получены достоверные сведения, которые характеризуют практически одинаковую частоту развития осложнений в основной группе.

Данное обстоятельство указывает на отсутствие значимых различий в частоте развития послеоперационных осложнений при проведении многокомпонентной операции с нарушением непрерывности дуги нижней челюсти, вне зависимости от предшествовавшего противоопухолевого лечения. В основной группе у пациентов с местно-распространённой опухолью и в случаях рецидива или продолженного опухолевого роста послеоперационные осложнения наряду с высокой встречаемостью констатированы с одинаковой частотой.

Напротив, в контрольной группе в развитии послеоперационных осложнений отсутствовала указанная закономерность.

Все послеоперационные осложнения разделены нами на местные гнойно-некротические (n=25) и общие осложнения (n=2). К общим осложнениям в основной группе мы отнесли тромбоэмболию лёгочной артерии и желудочное кровотечение (на фоне язвенной болезни желудка в анамнезе).

По клинической значимости для пациентов в отдельную группу выделяют местные гнойно-некротические послеоперационные осложнения, встречающиеся гораздо чаще и связанные как с проведённым ранее лечением (лучевая терапия, химиотерапия и их комбинации), так и с выполняемой операцией, в том числе и с одномоментной реконструкцией.

Таким образом, большую часть послеоперационных осложнений составили местные гнойно-некротические осложнения – 25, различавшиеся по этиологии, среди которых преобладало расхождение краёв раны в полости

рта (n=18) - 22%, а некрозы пластического материала составили меньшинство (n=7) - 9%. Данные сведения указывают, что предшествовавшее операции противоопухолевое лечение (лучевая и химиотерапия) в значительной мере ухудшают репаративные процессы в послеоперационном периоде.

Мы придерживаемся деления местных гнойно-некротических послеоперационных осложнений на 2 группы: несостоятельность швов - 22% (n=18) и некроз лоскутов - 9% (n=7). Таким образом, различны причины развития местных послеоперационных осложнений – в краях пострезекционного дефекта, т.е. в местных тканях, расположенных вокруг удаляемой опухоли и в краях перемещаемого для укрытия дефекта лоскута, сформированного в зоне без влияний предшествовавшего противоопухолевого лечения.

Несостоятельность швов может быть обусловлена:

- дефицитом питания на фоне затруднённого приёма пищи из-за болевого синдрома, нарушений глотания, опухолевой интоксикации;
- ишемией местных тканей вследствие проведённого ранее лучевого и химиолучевого лечения, обуславливающего повреждения микроциркуляторного русла;
- нарушением кровоснабжения во время резекционного этапа операции, в случаях, если операция проводится без учёта зон кровоснабжения при перевязке магистральных сосудов, особенно на фоне дефицита микроциркуляторного русла;
- рубцами после предшествующих вмешательств и травм, которые являются препятствием для кровоснабжения посредством многочисленных анастомозов между сосудами головы и шеи.

Некроз используемого реконструктивного материала зачастую обусловлен индивидуальными особенностями кровоснабжения формируемых лоскутов и возможными погрешностями хирургической техники при мобилизации лоскута, а так же анатомическим строением с его возможными аномалиями и состоянием сосудистого русла выбранного трансплантата.

Оценены результаты лечения по частоте развития и тяжести местных гнойно-некротических послеоперационных осложнений с зависимости от объёма выполненной операции и предшествующей лучевой терапии. Лучевая терапия выбрана как значимый фактор, влияющий на частоту развития и тяжесть этих осложнений.

Оперированы 10 пациентов без предшествовавшей лучевой терапии по 5 пациентов основной и контрольной группы. Из них с послеоперационными осложнениями 5 больных: основная группа 2 больных (оба больных с осложнениями 3 степени), контрольная группа 3 больных (2 больных с осложнениями 1 степени, 1 больной с осложнениями 2 степени). Без развития послеоперационных осложнений при отсутствии предшествовавшего лечения оперированы 5 больных: в основной группе 3 больных, в контрольной группе 2 больных.

После предшествовавшей лучевой терапии в СОД 40-50 Гр подвергнуто хирургическому лечению 30 больных: в основной группе 5 больных, в контрольной группе 25 больных. У этих пациентов послеоперационный период протекал с осложнениями различной тяжести у 5 больных в основной группе (2 больных с 1 степенью, 2 больных с 2 степенью, 1 больной с 3 степенью), в контрольной группе послеоперационных осложнений не было. Без осложнений оперированы 25 больных: в основной группе 9 больных, в контрольной группе 16 больных.

Лучевая терапия в СОД 60-70 Гр перед выполнением хирургического лечения проведена 41 больному: в основной группе 21 пациенту, в контрольной группе 20 пациентам. Среди них с развитием местных гнойно-некротических послеоперационных осложнений оперированы 17 пациентов: в основной группе - 12 больных (2 больных с 1 степенью, 7 больных с 2 степенью, 3 больных с 3 степенью), в контрольной группе - 5 больных (2 больных с 1 степенью, 3 больных с 3 степенью). С неосложнённым послеоперационным периодом оперированы 24 пациента: в основной группе 9 больных, в контрольной группе 15 больных.

В связи с указанными данными показана отчётливая зависимость развития послеоперационных осложнений от предшествовавшей лучевой терапии в СОД 60-70 Гр (рисунок 4.5).

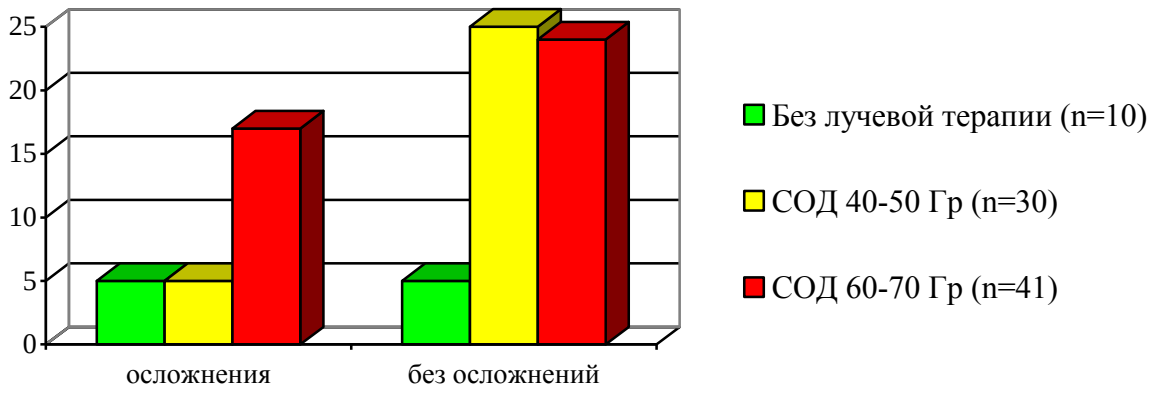

Рисунок 4.5.
Зависимость послеоперационных осложнений от предшествовавшей лучевой терапии у всех больных (n=81).

При дальнейшем анализе послеоперационных осложнений, развившихся у 27 больных, по группам больных получены следующие данные: значительный рост числа местных гнойно-некротических послеоперационных осложнений зарегистрирован среди пациентов основной группы, получивших СОД 60-70 Гр (рисунок 4.6).

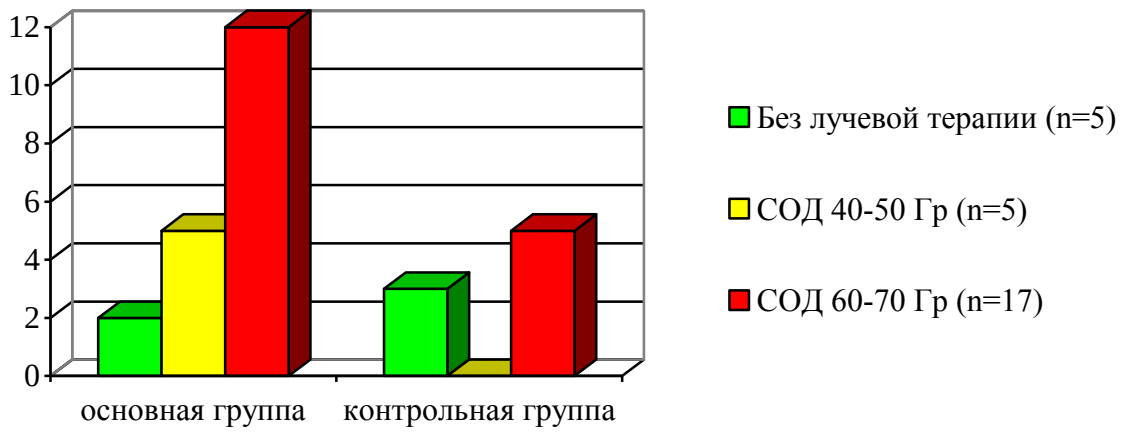

Рисунок 4.6.
Зависимость послеоперационных осложнений от предшествовавшей лучевой терапии в группах больных (n= 27).

Таким образом, в основной группе местные послеоперационные осложнения встречались чаще, чем в контрольной группе. Так же в основной группе чаще встречались осложнения после предшествовавшей лучевой терапии. В основной группе осложнения были более тяжёлыми. Если проанализировать больных с 3 степенью тяжести послеоперационных осложнений (n=6), то все они приходятся на основную группу (таблица 4.1).

Таблица 4.1. Зависимость степени местных послеоперационных осложнений от предшествовавшей лучевой терапии в группах больных.

	Основная группа			Контрольная группа			Всего
	Без лучевой терапии	СОД 40-50 Гр	СОД 60-70 Гр	Без лучевой терапии	СОД 40-50 Гр	СОД 60-70 Гр	
1 степень	0	2	2	2	0	2	8
2 степень	0	2	7	1	0	3	13
3 степень	2	1	3	0	0	0	6
Всего	2	5	12	3	0	5	27
	19			8			

При чём в основной группе количество пациентов без предшествовавшей лучевой терапии и пациентов с полученной СОД 60-70 Гр приблизительно одинаково (2 больных и 3 больных соответственно).

В этой связи следует ещё раз подчеркнуть особую тяжесть местных гнойно-некротических послеоперационных осложнений в основной группе больных, у которых в ходе операции нарушена непрерывность дуги нижней челюсти.

Данные осложнения развиваются вне связи с предшествовавшей лучевой терапией и обусловлены общим объёмом травматичной операции и тяжестью послеоперационного периода с необходимостью постоянного поддержания проходимости дыхательных путей с круглосуточной санацией трахеостомы.

Итак, мы различаем несостоятельность швов и некроз лоскута по причине их возникновения.

В случае расхождения швов (n=18 - 22% от общего числа больных) причиной данного осложнения мы считаем скомпроментированность местных тканей предшествующим лечением – лучевой и химиолучевой терапией. Большинство операций – 79, кроме 2 операций в контрольной группе, выполнены автором работы, что составляет 97% от всех больных, включённых в исследование. Таким образом, расхождение швов является проявлением замедленной трофики сшиваемых местных тканей, а не следствием перетягивания завязываемых лигатур, иначе данное осложнение было бы системным.

Напротив, некрозы (n=7 - 9% от общего числа больных) мы считаем дефектом хирургической техники при формировании лоскута или его анатомическими особенностями, когда нарушенный кровоток используемого перемещённого лоскута с осевым кровоснабжением обусловлен погрешностями в мобилизации реконструктивного материала или девиацией сосудов за пределы кожной площадки. Некрозы всегда приводят к несостоятельности швов, но она вторична и определена ишемией лоскута, а не состоянием краёв раны по окончании резекционного этапа операции.

4.2 Анализ и оценка летальности.

Всего из 81 больного (100%), включённого в исследование, 27 больных (33%) живы более 2 лет после операции без признаков прогрессии заболевания (в основной группе - 15 пациентов (19%), в контрольной группе – 12 больных (14%)). Рисунок 4.7.

После проведения хирургического лечения в течении 2 лет умерли 54 больных - 67% (в основной группе 25 больных (31%), в контрольной группе – 29 больных (36%)).

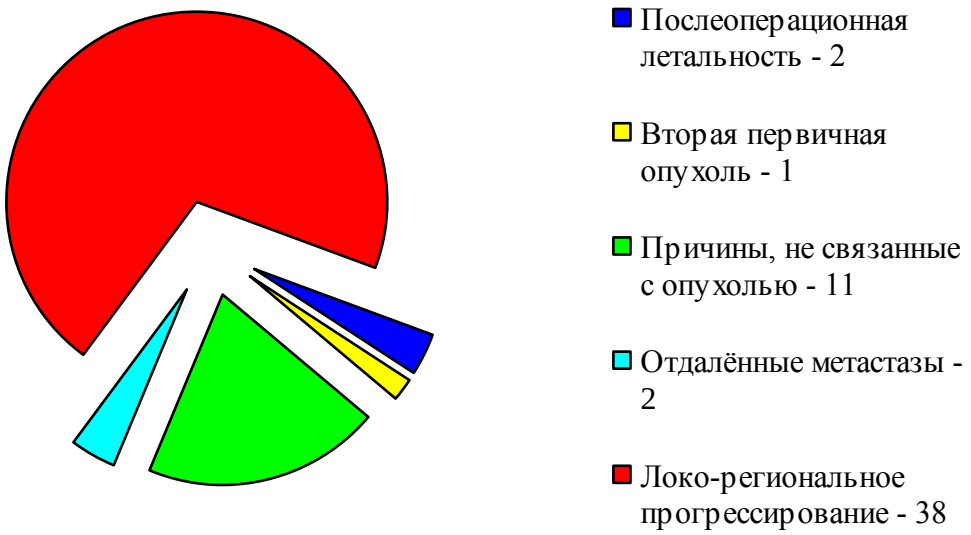

Рисунок 4.7.
Причины летального исхода (n=54).

Послеоперационная летальность (n=2).

В ближайшем послеоперационном периоде умерли 2 больных из основной группы. Причиной послеоперационной летальности в первом случае было массивное желудочное кровотечение, во втором случае – тромбоэмболия лёгочной артерии.

Летальность, не связанная с опухолью (n=11).

У 11 больных причины смерти не связаны с опухолью и были обусловлены сердечно-сосудистыми заболеваниями, а так же их

осложнениями (в основной группе у 5 больных, в контрольной группе – у 6 пациентов).

Летальность, связанная с опухолью (n=41).

От прогрессии опухолевого процесса умер 41 пациент (в основной группе 18 пациентов, в контрольной группе – 23 больных):

1. признаки второй первичной опухоли манифестировали у 1 больного в основной группе – центральный рак лёгкого;
2. отдалённые метастазы верифицированы у 2 больных из 41 больного, умершего от прогрессии опухоли, (в основной группе диссеминация по лёгочной ткани у 1 пациента, в контрольной группе - метастазы в тела позвонков у 1 больного);
3. локо-регионарное прогрессирование (38 пациентов) послужило причиной неэффективности хирургического лечения почти у половины больных:

- у 10 больных реализовались микрометастазы в мягкие ткани шеи после выполненной лечебной операции на путях регионарного метастазирования с гистологическим подтверждением наличия опухолевых клеток в удалённых лимфатических узлах шеи (в основной группе – 1 больной, в контрольной группе 9 больных);
- у 6 больных констатирован регионарный метастаз при излеченной орофарингеальной опухоли (в основной группе контрлатеральный метастаз у 1 больного, в контрольной группе – 5 больных, оперированных только по поводу первичной опухоли без вмешательства на путях лимфооттока шеи);
- у 22 больных констатирована прогрессия орофарингеальной опухоли (в основной группе у 14 больных, в контрольной группе – 8 пациентов).

Анализ причин локо-регионарного прогрессирования заболевания (n=38).

Таким образом, из включённого в исследование 81 больного более 2 лет живы 27 пациентов, в ближайшем послеоперационном периоде умерли 2 больных, умерли от причин не связанных с опухолью 11 больных (сердечно-сосудистые заболевания и их осложнения), от причин связанных с опухолью умер 41 больной. Среди причин смерти, связанных с опухолью, вторая первичная (метахронная) опухоль выявлена у 1 больного, отдалённые метастазы констатированы у 2 больных. У 38 больных причиной летального исхода в течении первых 2 лет после операции послужило локо-регионарное прогрессирование.

Именно эти 38 больных, которые составляют почти половину от всех больных, включённых в исследование, должны быть проанализированы, так как причиной прогрессии было наличие опухолевых клеток или в ложе удалённой опухоли, или в зоне регионарного метастазирования.

Другими словами, неэффективность хирургического лечения у части из этих 38 больных вероятно может быть связана с возможными тактическими ошибками в выборе объёма хирургического вмешательства.

Несмотря на попытки выполнения хирургического лечения, проведения курсов химиотерапии и лучевой терапии, летальный исход наступил у данных больных от прогрессирования опухолевого процесса.

Микрометастазы в ткани шеи после вмешательства на путях регионарного лимфооттока.

Вмешательства на путях регионального лимфооттока выполнены в данной работе у 67 больных. В основной группе в составе многокомпонентной операции у всех больных (n=40) в профилактическом и лечебном варианте. В контрольной группе (n=41) у 27 больных одновременно с удалением первичной опухоли без вмешательства на нижней челюсти.

В этой связи необходимо вновь подчеркнуть, что большинство операций (79 из 81) выполнено автором работы. При дефекте хирургической техники развитие микрометастазов в лимфатические узлы шеи после выполненного вмешательства на путях лимфооттока шеи было бы системной ошибкой у большинства пациентов. В то время как данный вид прогрессии встретился только у 10 больных, что составило 12% от больных, включённых в исследование и 13% от числа больных, которым выполнена операция на путях лимфооттока шеи.

Реализация микрометастазов в мягких тканях шеи может быть расценена как диссеминация по лимфатическим капиллярам.

Метастазы в лимфатические узлы шеи при излеченной первичной опухоли.

В данной работе метастазы в лимфатические узлы шеи явились причиной летального исхода у 6 больных:

- У 1 больного основной группы, несмотря на выполнение вмешательства на путях лимфооттока шеи в ходе комбинированной операции, реализовались метастазы в контрлатеральные лимфатические узлы. Данное проявление прогрессирования так же следует считать вариантом лимфогенного метастазирования.
- У 5 больных контрольной группы после операции по удалению первичной опухоли выявлено метастазирование в регионарные лимфатические узлы, считавшиеся до операции интактными. В этой ситуации, по-видимому, следует более тщательно взвешивать отказ от выполнения профилактической операции на путях лимфоттока шеи. Хотя у этих больных, находящихся в старшей возрастной группе, наличие выраженной сердечно-сосудистой патологии и инсулинзависимого сахарного диабета явилось весомым противопоказанием к выполнению профилактической лимфодиссекции.

Продолженный рост орофарингеальной опухоли.

Локальное прогрессирование является основной причиной неэффективности лечения местно-распространённого и рецидивного орофарингеального рака. Рисунок 4.8.

Среди всех пациентов (n=81) у 22 больных причиной летального исхода после выполненной операции было наличие продолженного опухолевого роста, что составило более четверти всех оперированных больных. В основной группе (n=40) данный вид прогрессирования был у 14 больных – 30%, в контрольной группе (n=41) – у 8 больных, что составило 20%. Из контрольной группы (n=41) исключены при этих расчётах 17 пациентов с регионарным метастазом при излеченной первичной опухоли.

В связи с таким высоким числом локального прогрессирования проанализирована клиническая ситуация перед хирургическим лечением и объём выполненной операции в основной и контрольной группе.

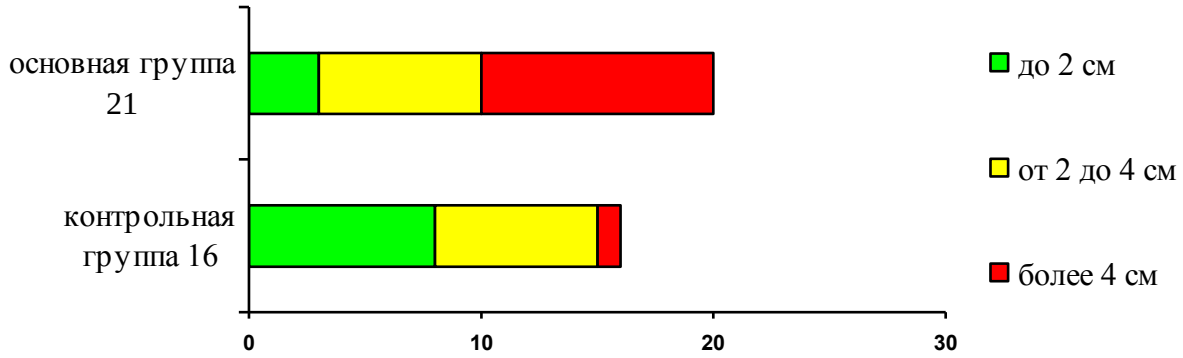

Рисунок 4.8.
Соотношение больных основной и контрольной групп с рецидивом заболевания и продолженным опухолевым ростом по размерам орофарингеальной опухоли (n=37).

Под клинической ситуацией перед хирургическим лечением мы понимали категорию орофарингеальной опухоли: первичный местно-распространённый опухолевый процесс или рецидив и продолженный опухолевый рост. В случае рецидива или продолженного опухолевого роста оценены размеры локального рецидива и регионального метастаза, так как классификация TNM не учитывает случаи прогрессии заболевания.

Пациенты с рецидивом и продолженным опухолевым ростом разделены на когорты по размеру опухоли, данные представлены на рисунке 4.8 и в таблицах 4.2 и 4.3. При чём оценивали размеры, как локального рецидива, так и регионарного метастаза.

Проанализирована летальность пациентов с продолженным опухолевым ростом и рецидивом в зависимости от размеров остаточной или рецидивной опухоли.

Размер опухоли до 2 см (n=12).

Среди 12 пациентов с размером опухоли до 2 см живы 6 больных: в основной группе 2 больных, в контрольной группе 4 больных.

Умерших больных 6.

В основной группе 1 больной с продолженным опухолевым ростом.

В контрольной группе 5 больных: от причин не связанных с опухолью умер 1 больной, микрометастазы в ткани шеи после одномоментного удаления орофарингеальной опухоли и лимфатических узлов шеи послужили причиной смерти у 1 больного, метастазы в лимфатические узлы шеи при излеченной орофарингеальной опухоли были причиной летального исхода у 3 больных.

Размер опухоли от 2 до 4 см (n=14).

Живы 3 больных: в основной группе 1 больной, в контрольной группе 2 больных. Умерших больных 11.

В основной группе умерли 6 больных: в послеоперационном периоде умер 1 больной от массивного желудочного кровотечения, от причин не связанных с опухолью умер 1 больной, от продолженного опухолевого роста умерли 4 больных.

В контрольной группе умерли 5 больных: от причин не связанных с опухолью 1 больной, от метастазов в лимфатические узлы шеи при излеченной орофарингеальной опухоли 2 больных, от продолженного опухолевого роста после одномоментного удаления орофарингеальной опухоли и лимфатических узлов шеи 2 больных.

Размер опухоли более 4 см (n=11).

Все 11 больных умерли.

В основной группе умерли 10 больных: от причин не связанных с опухолью 2 больных, от развития отдалённых метастазов в лёгочную ткань 1 больной, в связи с продолженным опухолевым ростом 7 больных.

В контрольной группе умер 1 больной от причин не связанных с опухолью.

Отдалённые метастазы в тела позвонков послужили причиной смерти у 1 больного. У 9 больных летальный исход наступил вследствие реализации микрометастазов в ткани шеи.

При оценке продолженного опухолевого роста было указано, что 1 больной в контрольной группе, умерший от продолженного роста орофарингеальной опухоли, был оперирован нами по поводу метастазов в лимфатические узлы орофарингеальной опухоли, считавшейся на момент операции излеченной.

Высокая летальность среди больных, на хирургическом лечении которых основана данная работа, обусловлена основными критериями включения пациентов в исследование – наличие местно-распространённой орофарингеальной опухоли и неполный регресс опухоли на фоне предшествовавшего противоопухолевого лечения. Причиной является микрометастазирование по лимфатическим капиллярам.

Таблица 4.2. Размеры рецидивной и остаточной орофарингеальной опухоли в основной и контрольной группе.

Локализация опухоли	До 2 см		От 2 до 4 см		Более 4 см		Всего	
	основная	контроль	основная	контроль	Основная	контроль	основная	контроль
Язык	8		4		3		15	
	0	8	2	2	2	1	4	11
Ротоглотка	1		3		2		6	
	1	0	3	0	2	0	6	0
Дно полости рта	1		1		3		5	
	0	1	1	0	3	0	4	1
Нижняя челюсть	0		1		0		1	
			0	1			0	1
Губа и угол рта	0		3		2		5	
			0	3	1	1	1	4
Ретромолярная область	2		1		1		4	
	2	0	0	1	1	0	3	1
Щека	0		1		0		1	
			1	0			1	0
Всего	12		14		11		37	
	3	9	7	7	9	2	19	18

Одновременное удаление орофарингеальной опухоли и лимфатических узлов шеи (n=67).

У 67 больных в плане операции вмешательство на путях лимфооттока шеи было выполнено одновременно с удалением первичной опухоли. Среди них все больные основной группы (n=40). В контрольной группе особый интерес представляют именно 27 пациентов с одномоментной операцией на орофарингеальной опухоли и регионарных лимфатических узлах.

Преимущественно выполнялось фасциально-футлярное иссечение клетчатки шеи (функциональная шейная диссекция тип III), которое выполнено у 56 больных. Данный вид вмешательства проводился профилактически и при метастазах в шейные лимфатические узлы, соответствующие символу N_1-N_2.

Операция Крайла (радикальная шейная диссекция) выполнена 11 больным, у которых поражение лимфатических узлов шеи соответствовало символу N_3 или сопровождалось экстракапсулярным распространением на грудино-ключично-сосцевидную мышцу, внутреннюю яремную вену, добавочный нерв, лестничные мышцы, а так же кожу шеи при N_2.

В лечебном варианте регионарные лимфатические узлы удалены 31 больному: в основной группе 11 больным, в контрольной группе 20 больным. У этих пациентов сведения о наличии метастазов в лимфатические узлы шеи имелись уже до выполнения операции.

В профилактическом варианте лимфатические узлы шеи удалены 36 больным (100%): в основной группе 29 больным, в контрольной группе 7 больным. Данный вид вмешательства выполнялся у первичных больных в связи с толщиной первичной опухоли более 4 мм или выполнен при операции по поводу рецидивной опухоли из-за высокого риска наличия микрометастазов в случае неуспеха предшествовавшего лечения. Это является общепринятым показанием к выполнению профилактической операции на лимфатических узлах шеи. При анализе результатов гистологического исследования выявлено, что у 30 больных (83%) не было

метастатического поражения регионарных лимфатических узлов. У этих пациентов отсутствие поражения лимфатического коллектора шеи закономерно не оказало влияния на дальнейшую лечебную тактику.

Данные, о выявлении метастазов в операционном материале по данным гистологического исследования, представлены на рисунке 4.9.

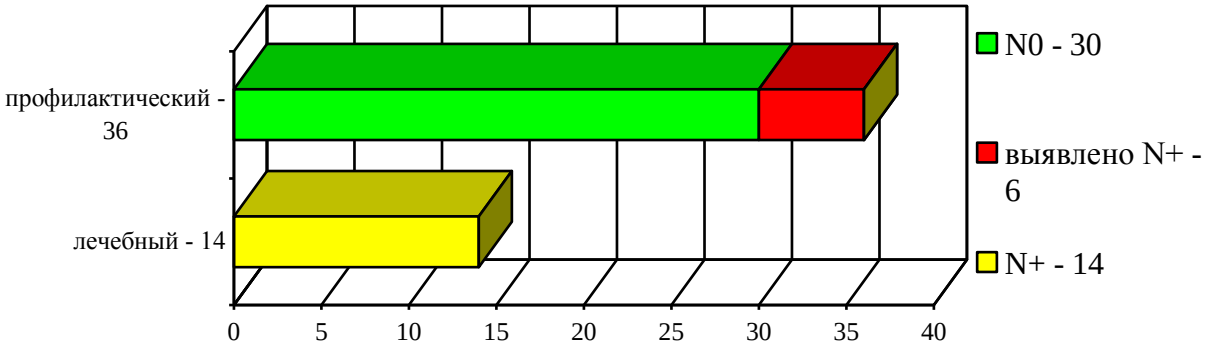

Рисунок 4.9.
Варианты вмешательств на путях лимфооттока шеи.

В группе больных, которым операция на лимфатических узлах шеи выполнена превентивно, было 6 (17%) больных с выявленными метастазами по данным гистологического исследования операционного материала: в основной группе 5 больных, в контрольной группе 1 больной. Среди этих 6 больных в 4 случаях выявлено регионарное метастазирование, соответствующее символу N_{2b} (подкапсульные метастазы более, чем в двух лимфатических узлах) и в 2 случаях – N_1.

Орофарингеальная опухоль у этих 6 пациентов (17%), у которых после выполнения профилактической операции на лимфопутях шеи выявлено опухолевое поражение удалённых лимфатических узлов, имела различную локализацию: ротоглотка – 3 больных, дно полости рта – 2 больных, ретромолярная область – 1 больной. Большинство из этих больных (n=4) представлены опухолями дистальных отделов полости рта (ретромолярная область) и ротоглотки, что подтверждает большую агрессивность опухолей дистальных локализаций в сравнении с опухолями передних отделов полости рта.

4.3. Анализ выживаемости.

Проанализирована двухлетняя безрецидивная выживаемость.

Первые 2 года после операции являются для пациента наиболее важными и трудными в отношении послеоперационной реабилитации или реализации продолженного опухолевого роста.

Так же при местно-распространённом (T_3-T_4N_1-N_3M_0) и рецидивном орофарингеальном раке в оценке отдалённых результатов лечения следует учитывать, что от прогрессии заболевания большинство больных умирает именно в течение 2 лет после проведения хирургического лечения.

Для оценки результатов лечения необходимо оценивать выживаемость как один из наиболее значимых критериев.

Исследование является проспективным - все больные прослежены от операции до окончания срока наблюдения (включая умерших больных до летального исхода). Выбывших из-под наблюдения не было.

Статистическая обработка материала выполнена на персональном компьютере FujitsuSiemens на базе ОС «Windows–XP» при помощи средств «Microsoft Office-2000». База данных характеристик оперированных пациентов была создана на основе «Microsoft Excel-2000».

Актуариальная выживаемость больных рассчитывалась по методике Kaplan-Meier [3]. Обработка клинических данных и полученных результатов проведена с использованием методов вариационной статистики и расчетом среднего квадратичного отклонения, ошибок средней арифметической (M±m) и относительной величины (P±p). Для оценки достоверности различий пользовались критерием Стьюдента t. В основу оценки статистической достоверности показателей принят уровень вероятности более 95%. Минимальное значение критерия t, при котором различия между средними и относительными величинами считается достоверным, составляет ≥2 ($p<0.05$).

Оценена двухлетняя безрецидивная выживаемость в зависимости от объёма операции – в основной и контрольной группе (рисунок 4.10). Полученные данные указывают на более высокую двухлетнюю безрецидивную выживаемость у пациентов основной группы по сравнению с пациентами контрольной группы.

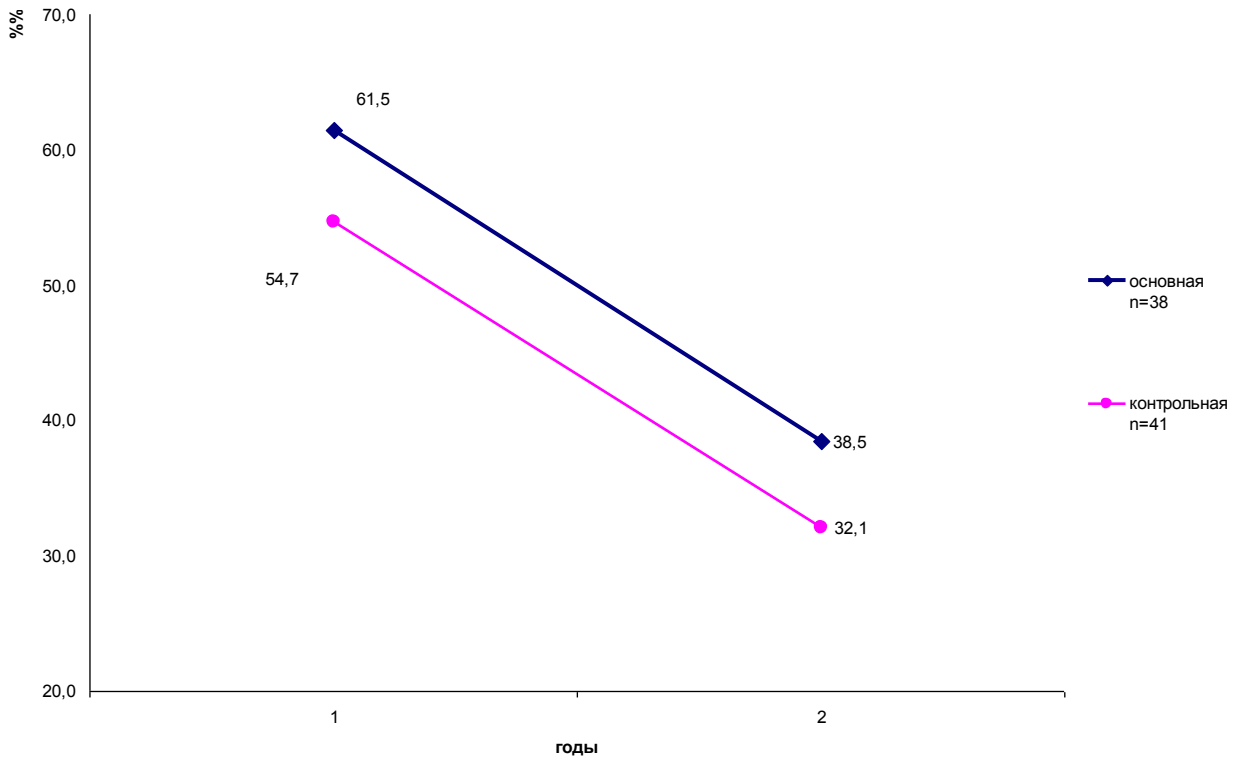

Рисунок 4.10.
Выживаемость в зависимости от группы «основная – контрольная».

Разница в двухлетней выживаемости не превышает 10%, что указывает на однородность выделенных групп больных местно-распространённым и рецидивным орофарингеальным раком с крайне неблагоприятным клиническим прогнозом.

Прослеживается зависимость двухлетней безрецидивной выживаемости от характера проведённой операции как компонента комбинированного подхода. Данная зависимость указывает на целесообразность применения предложенной модернизированной хирургической техники в комбинированном и комплексном лечении местно-распространённого и рецидивного орофарингеального рака.

Статистически значимая (p<0,05) разница в двухлетней безрецидивной выживаемости в зависимости от категории - "первичная местно-распространённая опухоль" или "рецидив и продолженный опухолевый рост" обращает особое внимание на своевременность проведения операции в комбинированном и комплексном лечении больных местно-распространённым и рецидивным орофарингеальным раком (рисунок 4.11).

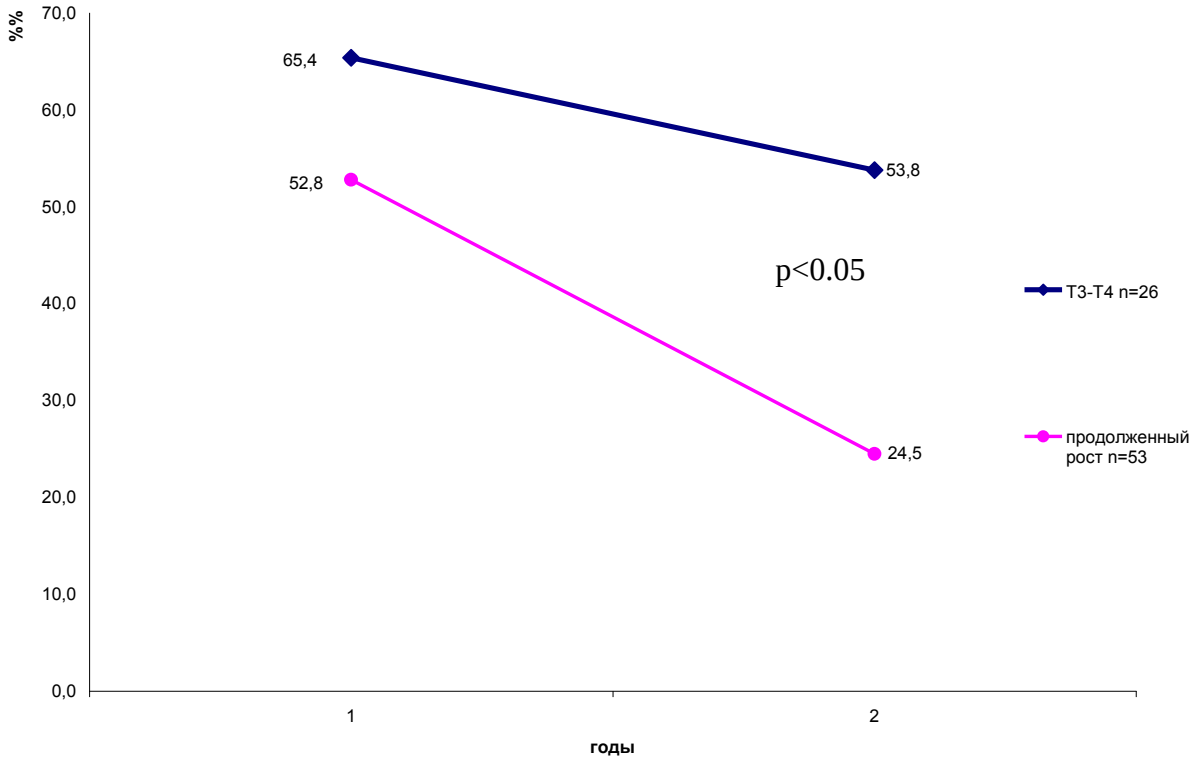

Рисунок 4.11.
Выживаемость в зависимости от группы «первичная местно-распространённая опухоль – продолженный опухолевый рост и рецидив».

Данное обстоятельство с лучшей двухлетней безрецидивной выживаемостью у пациентов с первичной опухолью указывает на актуальность выполнения операции на 1-ом этапе комбинированного лечения орофарингеального рака.

Резектабельность опухоли определяет границы возможностей модернизированной хирургической техники.

Зависимость выживаемости от предшествовавшей лучевой терапии отражает современную тенденцию к выполнению операции по поводу местно-распространённого и рецидивного орофарингеального рака на первом этапе противоопухолевого лечения (рисунок 4.12).

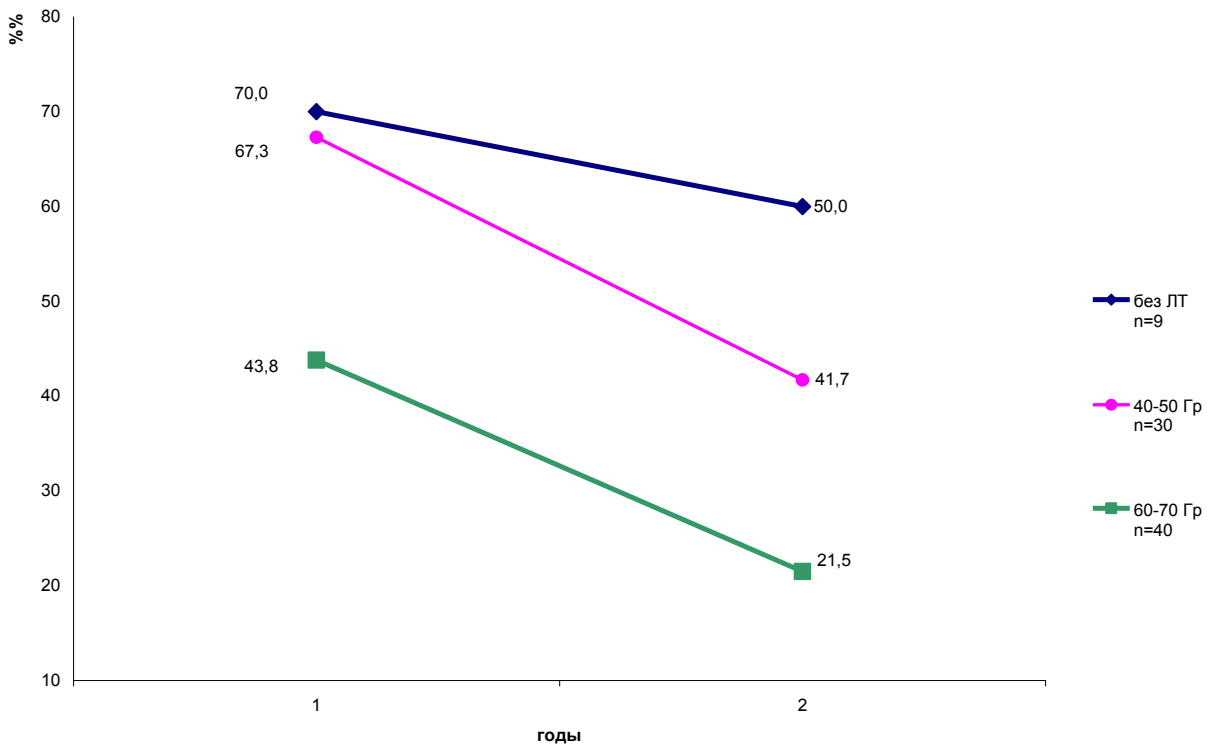

Рисунок 4.12.
Выживаемость в зависимости от лучевой терапии.

Так же более низкая выживаемость при увеличении СОД до 60-70 Гр указывает на бесперспективность проведения лучевой терапии при отсутствии клинически значимого регресса опухоли.

Попытки проведения операции спасения в случаях неуспеха подведения «радикальных» доз лучевой терапии зачастую неудачны из-за потери во времени на неэффективное увеличение СОД до 60-70 Гр. Так же отрицательное влияние оказывает высокая запущенность при поздней обращаемости, когда лучевая терапия проводится на первом этапе лечения в связи с сомнительной резектабельностью местно-распространённой опухоли. Своевременность проведения операции в комбинированном лечении закономерно отражается на выживаемости.

Среди пациентов, оперированных по поводу неэффективности предшествовавшего противоопухолевого лечения, выделены когорты пациентов по размеру остаточной и рецидивной орофарингеальной опухоли, так как система TNM не учитывает размеры рецидивной опухоли (рисунок 4.13).

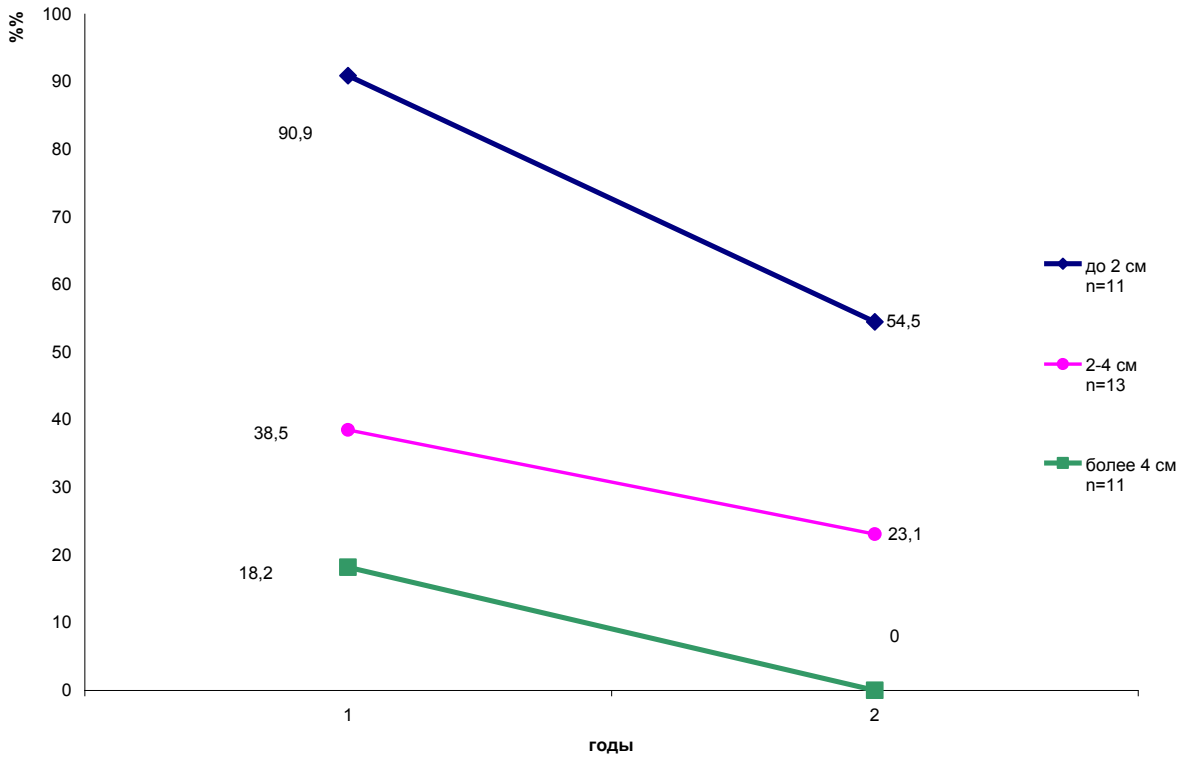

Рисунок 4.13.
Выживаемость в зависимости от размера местного рецидива.

Прослежена зависимость двухлетней безрецидивной выживаемости от размеров остаточной и рецидивной опухоли, что указывает на влияние своевременности выполнения операции в комбинированном и комплексном лечении при меньших размерах орофарингеальной опухоли на результаты проводимого лечения.

Данное соотношение отражает большую агрессивность опухолей при продолжении опухолевого роста во времени с накоплением в опухолевой массе более агрессивных клеток и лучшие отдалённые результаты операций в ранние сроки после констатации продолженного опухолевого роста и рецидива.

По нашему мнению, зависимость двухлетней безрецидивной выживаемости от развития местных послеоперационных осложнений определяется расширением границ резекции во время операции (рисунок 4.14).

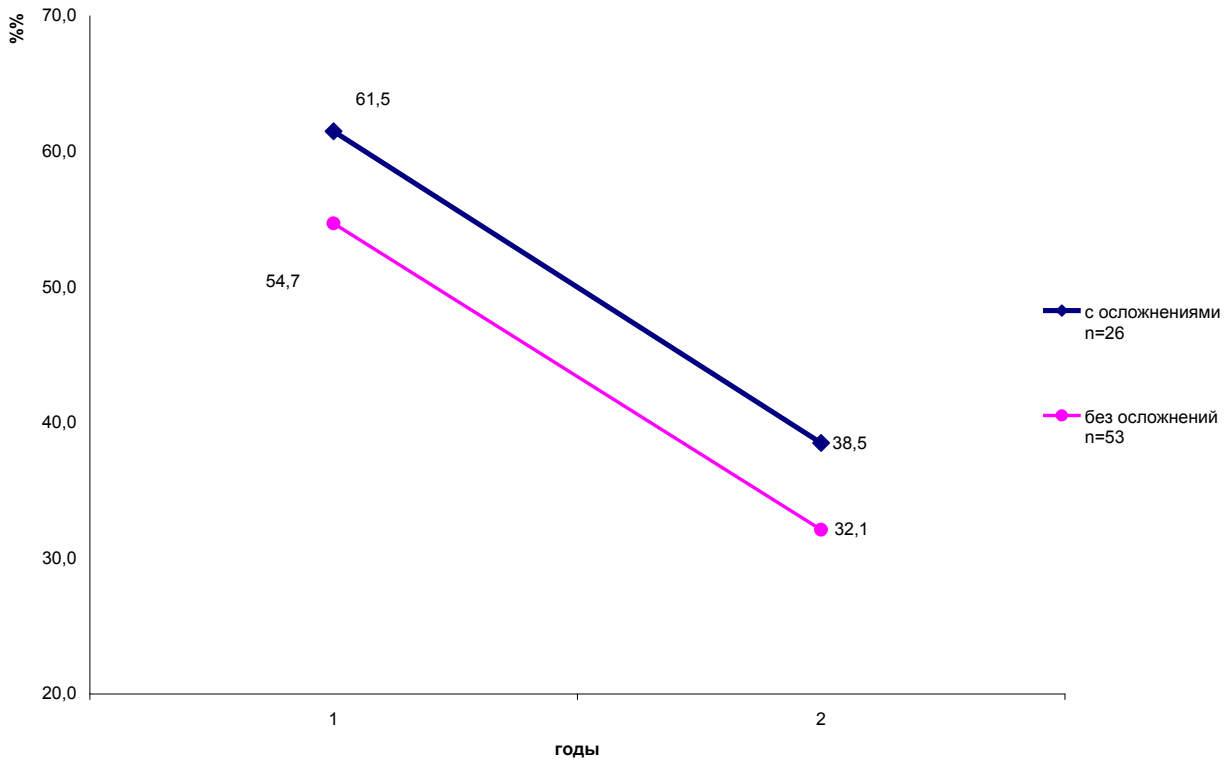

Рисунок 4.14.
Выживаемость в зависимости от послеоперационных осложнений.

Проведение операций в комбинированном и комплексном лечении местно-распространённого и рецидивного орофарингеального рака, особенно на фоне проведённых на первом этапе лечения лучевой и химиолучевой терапии, связано с высоким процентом развития местных послеоперационных осложнений.

В данной ситуации расширение границ резекции не только способствует более частому развитию данных осложнений, но и обуславливает искомый стабильный противоопухолевый эффект при обеспечении адекватных границ резекции, что является весомым аргументом за проведение модернизированных операций в комбинированном лечении местно-распространённого и рецидивного орофарингеального рака.

Резюме.

По нашему мнению, есть возможность устранения ряда факторов, способствующих развитию местных гнойно-некротических послеоперационных осложнений, посредством усовершенствования операций в комбинированном лечении местно-распространённого и рецидивного орофарингеального рака, а так же путём совершенствования алгоритма предоперационной подготовки и послеоперационной реабилитации.

Усовершенствованная хирургическая техника обеспечивает лучшие показатели двухлетней безрецидивной выживаемости у пациентов основной группы по сравнению с больными контрольной группы (38,5 vs 32,1).

Увеличение размеров остаточной и рецидивной орофарингеальной опухоли (до 2 см vs более 4 см) негативно влияет на двухлетнюю безрецидивную выживаемость (54,5 vs 0).

Лучшие показатели выживаемости при выполнении операции на первом этапе противоопухолевого лечения до проведения лучевой терапии (в т.ч. до СОД 60-70 Гр) отражают современные тенденции в лечении местно-распространённого орофарингеального рака (50,0 vs 21,5).

Высокая частота местных послеоперационных осложнений в основной группе связана с увеличением объёма операции из-за расширения границ резекции, что положительно сказывается на двухлетней безрецидивной выживаемости (38,5 vs 32,1).

Таким образом, данные, характеризующие лучшую двухлетнюю безрецидивную выживаемость у больных с первичными местно-распространёнными опухолями по сравнению с больными с рецидивом заболевания, указывают на целесообразность своевременного проведения предложенных модернизированных операций в комбинированном и комплексном лечении местно-распространённого и рецидивного орофарингеального рака (53,8 vs 24,5, $p<0,05$).

ЗАКЛЮЧЕНИЕ.

Проблема лечения местно-распространённого орофарингеального рака сохраняет актуальность, несмотря на успехи и современные возможности лучевой и химиотерапии, а так же их комбинаций. Особую значимость приобретает операция в случаях продолженного опухолевого роста и возврата заболевания при неэффективности предшествовавшего противоопухолевого лечения. В резектабельных случаях хирургическое лечение является единственной возможностью и приобретает статус операции спасения.

Недостаточное внимание к операции и переоценка нехирургических методов в противоопухолевом лечении местно-распространённого орофарингеального рака приводят к прогрессированию заболевания в случаях резистентности опухоли к лучевой и химиотерапии. Этим обуславливается значительное число больных, которым проведена лучевая терапия в полной дозе до СОД более 60 Гр, даже с радиомодификацией и курсами неоадьювантной (индукционной) химиотерапии. Таким путём пополняется и без того большая группа больных с продолженным опухолевым ростом и рецидивом заболевания, у которых предшествовавшее противоопухолевое лечение не только показало отсутствие эффекта, но и является фактором, увеличивающим хирургический риск, главным образом за счёт высокой частоты развития местных послеоперационных гнойно-некротических осложнений.

Возможности лечения рецидивных опухолей после предшествовавших лучевой и химиолучевой терапии так же ограничиваются потерей преимущества послеоперационной лучевой терапии на ложе удалённой опухоли в случаях сомнительной радикальности проведённой операции спасения из-за массивного местного распространения.

Таким образом, необходимость хирургического компонента в комбинированном и комплексном лечении резектабельного местно-распространённого и рецидивного орофарингеального рака бесспорна.

Наряду с традиционными принципами онкологического радикализма, применительно к резекционному этапу операции, важными являются вопросы одномоментной реконструкции, так как некоторые из дефектов, образующихся при комбинированной операции, являются несовместимыми с жизнью пациента.

В данной клинической ситуации на первое место выходит хирургическая техника проводимой операции, которая должна соответствовать принципам футлярности строения и зональности регионального метастазирования, а так же обеспечивать адекватную пострезекционую реконструкцию.

Так же важным вопросом в проведении операции после предшествовавшего противоопухолевого лечения является предупреждение и снижение частоты развития послеоперационных местных гнойно-некротических осложнений.

Усовершенствование хирургической техники в комбинированном и комплексном лечении местно-распространённого и рецидивного орофарингеального рака является перспективным направлением для улучшения ближайших и отдалённых результатов.

Данное положение подтверждает крайняя редкость отдалённых метастазов орофарингеального рака. Основными болезнь-специфическими факторами развития летального исхода у данной категории пациентов являются локальная прогрессия орофарингеальной опухоли и регионарные метастазы в лимфатические узлы шеи, в том числе и при излеченной первичной опухоли. Определяют успех комбинированного и комплексного противоопухолевого лечения два основных фактора – края резекции поражённой орофарингеальной опухолью зоны и состояние лимфатических

узлов шеи как основного лимфатического коллектора регионарного метастазирования.

Основными критериями в оценке предлагаемого усовершенствования хирургической техники необходимо считать наиболее важные факторы в жизни больного после проведения операции – местные гнойно-некротические послеоперационные осложнения, летальность и двухлетняя безрецидивная выживаемость.

Такие критерии выбраны в связи с высокой частотой развития местных гнойно-некротических послеоперационных осложнений (до 100%) и их особой значимостью для больного, оперированного на стыке верхних дыхательных и пищеварительных путей.

Весьма высокая летальность у данного контингента больных всегда настораживает при выяснении причины летального исхода и побуждает к поиску действенных мер по снижению летальности, связанной с возможными тактическими и техническими ошибками.

При местно-распространённом (T_3-T_4N_1-N_3M_0) и рецидивном орофарингеальном раке в оценке отдалённых результатов лечения следует учитывать, что от прогрессии заболевания большинство больных умирает в течение 2 лет после проведения противоопухолевого лечения. Двухлетняя безрецидивная выживаемость выбрана как один из трёх факторов в оценке предлагаемой детализированной хирургической техники в связи с наибольшей важностью и трудностью для пациента именно первых двух лет после операции в отношении послеоперационной реабилитации или реализации продолженного опухолевого роста.

Именно поэтому мы не смогли сформировать группу исторического контроля среди данного контингента пациентов, которым не выполнялось хирургическое лечение, поскольку при продолженном опухолевом росте двухлетняя безрецидивная выживаемость является крайне низкой.

Влияние других факторов на оценку предлагаемого оптимизированного хирургического лечения менее значимо.

В основу данной работы положены клинические наблюдения над 81 больным местно-распространённым и рецидивным орофарингеальным раком, которым была проведена операция в комбинированном и комплексном лечении в 1-м онкологическом отделении ГБУЗНО «Нижегородский областной Онкологический диспансер», Филиал №1 (до 2010 года - ГУЗНО «Онкологический диспансер города Нижнего Новгорода») в период с 2005 по 2011 год.

Исследование является проспективным - все больные прослежены от операции до окончания срока наблюдения (включая умерших больных). Выбывших из-под наблюдения не было.

К местно-распространённым опухолям в данной работе отнесены новообразования, размеры которых превышали 4 см (соответствие символу «T_3»), а так же опухоли, сопровождающиеся костной деструкцией нижней челюсти («T_{4a}»), среди оперированных не было больных с мягкотканным распространением, соответствующим «T_{4a}», - только с костной деструкцией нижней челюсти). Относительно малое число больных местно-распространённым опухолевым процессом, соответствующих T_{4a}, связано с относительно невысоким числом истинной костной деструкции у первично выявленных опухолях.

Что касается больных с неэффективностью предшествовавшего лечения, то к ним отнесены пациенты с продолженным ростом неизлеченной опухоли, а так же больные с возвратом заболевания после окончания считавшегося успешным противоопухолевого лечения.

Исходя и этих сведений, все пациенты на момент операции имели либо первичный местно-распространённый опухолевый процесс – 27 больных, либо продолженный опухолевый рост или рецидив – 54 больных.

Значительное число больных с рецидивом опухоли или продолженным опухолевым ростом (n=54) указывает на недостаточное внимание к хирургическому лечению орофарингеального рака и переоценку значения

исключительно лучевой и химиолучевой терапии, приводящую к прогрессии заболевания, особенно в случае резистентных опухолей.

Проводя клинические наблюдения за пациентами местно-распространённым и рецидивным орофарингеальным раком, мы пришли к выводу, что нарушение непрерывности дуги нижней челюсти, по сравнению с другими факторами, оказывает наиболее значимое влияние на частоту развития послеоперационных осложнений.

К нарушениям непрерывности дуги нижней челюсти отнесены срединная мандибулотомия как доступ к опухолям дистальных отделов полости рта и ротоглотки и сегментарная резекция нижней челюсти, в том числе и с одномоментной реконструкцией.

В итоге, по характеру и объёму выполненных операций больные разделены на 2 группы:

В первую основную группу вошли пациенты, которым выполнены комбинированные расширенные операции, заключающиеся в одновременном удалении орофарингеальной опухоли и лимфатических узлов шеи с нарушением непрерывности дуги нижней челюсти в ходе операции (n=40).

Во второй контрольной группе (n=41) – хирургическое лечение выполнялось в типовом варианте без вмешательства на нижней челюсти и заключалось в удалении опухоли внутриротовым путём одномоментно с вмешательством на путях регионарного лимфооттока (27 больных) или при наличии соматических противопоказаний - удаление опухоли без шейной лимфодиссекции (10 больных).

В основную и контрольную группы включены пациенты как с первичными местно-распространёнными опухолями, так и с рецидивом и продолженным ростом.

Почти одинаковое соотношение первичных местно-распространённых (n=19) и рецидивных (n=21) опухолей в основной группе (n=40) указывает на сопоставимую необходимость вмешательств на нижней челюсти в ходе

многокомпонентной операции, как у первичных больных, так и у больных с рецидивом заболевания.

В контрольной группе (n=41) основу составили больные с рецидивом и продолженным опухолевым ростом после неуспеха предшествовавшего лечения (n=33), в то время как первичные местно-распространённые опухоли составили меньшинство (n=8). Данное обстоятельство связано с высоким числом больных с рецидивом, у которых резистентные формы опухоли показали неэффективность лучевой и химиотерапии в различных комбинациях, а так же с заниженной оценкой хирургического лечения при проведении лучевой и химиотерапии на первом этапе противоопухолевого лечения у больных с первичными местно-распространёнными опухолями.

У 40 пациентов в плане хирургического лечения выполнено вмешательство с нарушением непрерывности дуги нижней челюсти. При анализе клинического материала они и составили основную группу.

Срединная мандибулотомия как доступ к опухолям задней трети языка осуществлена 9 больным.

Сегментарная резекция нижней челюсти выполнена 31 больному. Из них первичное восстановление непрерывности дуги нижней челюсти реконструктивной титановой пластиной Конмет с укрытием её мышечной частью пекторального лоскута проведено 8 пациентам.

В исследование включены больные с местно-распространёнными и рецидивными орофарингеальными опухолями, которым по принципу абластики невозможно выполнение органосохраняющего варианта вмешательства на нижней челюсти без нарушения её непрерывности – краевая резекция нижней челюсти не выполнялась.

Срединную мандибулотомию выполняли при опухолях задней трети языка без массивного местного распространения, т.е. в случаях, когда по местному распространению возможно выполнение органосохраняющего варианта лечения. При этом доступе обеспечение принципов абластики и восстановление непрерывности дуги нижней челюсти после остеосинтеза с в

последующем приводит к восстановлению жевания, глотания и артикуляции, что характеризуют проведение срединной мандибулотомии как элемент функциональной реабилитации больных.

От техники выполнения сегментарной резекции нижней челюсти в ходе операции зависит не только частота послеоперационных осложнений, но и, прежде всего, радикальность выполняемого хирургического лечения.

Организация в послеоперационном периоде индивидуального поста с целью адекватной регулярной санации трахеи через трахеостому по мере аспирации слюны и раневого отделяемого полости рта и глотки является жизненно необходимой для пациента местно-распространённым и рецидивным орофарингеальным раком, перенёсшим многокомпонентную операцию, сопровождающуюся нарушением непрерывности дуги нижней челюсти.

Основа функциональной реабилитации – выполнение реконструкции, т.е. возможность проведения операции при местно-распространённом и рецидивном орофарингеальном раке, результаты которой были бы совместимы с жизнью больного. В случаях, когда возможности лучевой терапии исчерпаны, а химиотерапия неэффективна, большой объём операции ведёт к образованию дефектов несовместимых с жизнью больного, одномоментная реконструкция является проявлением функциональной реабилитации.

Этим требованиям в наибольшей степени соответствует пекторальный лоскут, который был выбран для настоящей работы как наиболее надёжный материал пригодный для реконструкции больших дефектов в полости рта и ротоглотки с дефицитом как покровных, так и мягких тканей.

Усовершенствование хирургической техники в комбинированном и комплексном лечении местно-распространённого и рецидивного орофарингеального рака позволит выполнить резекционный этап операции единым блоком с сохранением принципов футлярности строения и

зональности метастазирования, а так же выполнить укрытие дефекта, образующегося после адекватного удаления опухоли.

Необходимо учитывать, что ткани, используемые для реконструкции, не могут в полной мере выполнять ту же функцию, как и удалённые. В первую очередь это касается высококоординированного акта глотания.

Запатентованный способ укрытия реконструктивной пластины позволяет выполнять реконструкцию нижней челюсти после сегментарной резекции, даже в случаях предшествовавшей лучевой терапии в СОД более 40 Гр. Предложенный способ может быть рекомендован для укрытия реконструктивной пластины при восстановлении дуги нижней челюсти после её сегментарной резекции в случаях достаточных по площади покровных тканей (кожа, слизистая оболочка) и при дефиците мягких тканей.

Послеоперационные осложнения развились у 27 пациентов из 81: в основной группе у 19 больных, в контрольной группе – 8. Без развития послеоперационных осложнений оперировано 54 пациента.

Следует отметить, что проведение хирургического вмешательства в столь важной в функциональном отношении анатомической зоне на стыке верхних дыхательных и пищеварительных путей обуславливает высокую частоту развития и особую тяжесть послеоперационных осложнений для больного, главным образом, в случае выполнения многокомпонентной операции с нарушением непрерывности дуги нижней челюсти.

В основной группе (n=40) осложнения в послеоперационном периоде наблюдались у 19 больных, что составило почти половину. В контрольной группе (n=41) послеоперационные осложнения констатированы только у 8 пациентов, что составило 20%, что в 2,5 раза меньше, чем в основной группе. Такая разница связана с тем, что при увеличении объёма проводимой операции в комбинированном и комплексном лечении, особенно в случаях нарушения непрерывности дуги нижней челюсти, посредством выполнения срединной мандибулотомии и сегментарной резекции нижней челюсти (даже

с одномоментной реконструкцией), частота развития послеоперационных осложнений значительно возрастает.

Даже расположение послеоперационной раны в полости рта с высоким микробным обсеменением и сниженными регенераторными возможностями после проведённой ранее химиолучевой терапии имеют в данной ситуации меньшее значение по сравнению с вмешательством на нижней челюсти, когда возникает, в том числе, и необходимость наложения трахеостомы для обеспечения адекватной проходимости дыхательных путей.

При анализе встречаемости послеоперационных осложнений в основной и контрольной группе в зависимости от того, был ли опухолевый процесс первичным местно-распространённым, или операция проводилась по поводу рецидива или продолженного опухолевого роста, были получены достоверные результаты, свидетельствующие о практически одинаковой частоте развития осложнений в основной группе. Данное обстоятельство указывает на отсутствие значимых различий в частоте развития послеоперационных осложнений при проведении многокомпонентной операции с нарушением непрерывности дуги нижней челюсти, вне зависимости от предшествовавшего противоопухолевого лечения. В основной группе у пациентов с местно-распространённой опухолью и в случаях рецидива или продолженного опухолевого роста послеоперационные осложнения, наряду с высокой встречаемостью, констатированы с одинаковой частотой.

Напротив, в контрольной группе в развитии послеоперационных осложнений отсутствовала указанная закономерность.

Все послеоперационные осложнения разделены нами на местные гнойно-некротические (n=25) и общие осложнения (n=2). К общим осложнениям в основной группе мы отнесли тромбоэмболию лёгочной артерии и желудочное кровотечение (на фоне язвенной болезни желудка в анамнезе).

Мы различаем несостоятельность швов и некроз лоскута по причине их возникновения.

В случае расхождения швов (n=18 - 22% от общего числа больных) причиной данного осложнения мы считаем скомпроментированность местных тканей предшествующим лечением – лучевой и химиолучевой терапией. Большинство операций – 79, кроме 2 операций в контрольной группе, выполнены автором работы, что составляет 97% от всех больных, включённых в исследование. Таким образом, расхождение швов является проявлением замедленной трофики сшиваемых местных тканей, а не следствием перетягивания завязываемых лигатур, иначе данное осложнение было бы системным.

Напротив, некрозы (n=7 - 9% от общего числа больных) мы считаем дефектом хирургической техники при формировании лоскута или его анатомическими особенностями, когда нарушенный кровоток используемого перемещённого лоскута с осевым кровоснабжением обусловлен погрешностями в мобилизации реконструктивного материала или девиацией сосудов за пределы кожной площадки. Некрозы всегда приводят к несостоятельности швов, но она вторична и определена ишемией лоскута, а не состоянием краёв раны по окончании резекционного этапа операции.

По нашему мнению, есть возможность устранения ряда факторов, способствующих развитию местных гнойно-некротических послеоперационных осложнений, посредством усовершенствования хирургической техники, а так же путём совершенствования алгоритма предоперационной подготовки и послеоперационной реабилитации.

Всего из 81 больного включённого в исследование 27 больных живы более 2 лет после операции без признаков прогрессии заболевания (в основной группе - 15 пациентов, в контрольной группе – 12). После проведения операции в комбинированном и комплексном лечении в течение 2 лет умерли 54 больных (в основной группе 25 больных, в контрольной группе – 29 больных).

В ближайшем послеоперационном периоде умерли 2 больных; умерли от причин не связанных с опухолью 11 больных (сердечно-сосудистые заболевания и их осложнения); от причин связанных с опухолью умер 41 больной. Среди причин смерти, связанных с опухолью (n=41), вторая первичная (метахронная) опухоль выявлена у 1 больного, отдалённые метастазы констатированы у 2 больных. У 38 больных причиной летального исхода в течении первых 2 лет после операции послужило локо-региональное прогрессирование.

Именно эти 38 больных, которые составляют почти половину от всех больных, включённых в исследование, должны быть проанализированы, так как причиной прогрессии было наличие опухолевых клеток или в ложе удалённой опухоли, или в зоне регионарного метастазирования.

Другими словами, неэффективность хирургического лечения у части из этих 38 больных предположительно могло бы быть связано с возможными тактическими ошибками в выборе объёма хирургического вмешательства.

Несмотря на попытки выполнения хирургического лечения, проведения курсов химиотерапии и лучевой терапии, летальный исход наступил у данных больных от прогрессирования опухолевого процесса.

Микрометастазы в ткани шеи после вмешательства на путях регионарного лимфооттока (n=10). Реализация микрометастазов в мягких тканях шеи может быть расценена как диссеминация по лимфатическим капиллярам.

Вторая проблема - метастазы в лимфатические узлы шеи при излеченной первичной опухоли (n=6). По видимому, следует более тщательно взвешивать отказ от выполнения профилактической операции на путях регионарного лимфоттока шеи. Хотя у больных старшей возрастной группы, наличие выраженной сердечно-сосудистой патологии и инсулинзависимого сахарного диабета явилось весомым противопоказанием к выполнению профилактической лимфодиссекции.

Основная проблема - продолженный рост орофарингеальной опухоли (n=22). Локальное прогрессирование является основной причиной неуспеха в лечении местно-распространённого и рецидивного орофарингеального рака.

Среди всех пациентов (n=81) у 22 больных причиной летального исхода после выполненной операции было наличие продолженного опухолевого роста, что составило почти треть всех оперированных больных. В основной группе (n=40) данный вид прогрессирования был у 14 больных (30%), в контрольной группе (n=41) – у 8 (20%).

В связи с таким высоким числом локального прогрессирования проанализирована клиническая ситуация перед операцией в комбинированном и комплексном лечении и объём выполненного вмешательства в основной и контрольной группах.

Под клинической ситуацией перед хирургическим лечением мы понимаем специфику проявления орофарингеальной опухоли: первичный местно-распространённый опухолевый процесс или рецидив и продолженный опухолевый рост. В случае рецидива или продолженного опухолевого роста были оценены размеры локального рецидива и регионального метастаза, так как классификация TNM не учитывает случаи прогрессии заболевания.

Оценивали размеры, как локального рецидива, так и регионарного метастаза. С увеличением размеров остаточной или рецидивной опухоли закономерно увеличивается летальность - от 50% при размерах до 2 см практически до 100% при размерах более 4 см.

Наличие метастазов в лимфатические узлы шеи при излеченной первичной опухоли так же определяет высокую летальность - живы 4 пациентов из 17 больных.

Вмешательства на путях регионального лимфооттока выполнены 67 больным. В плане лечения всем больным основной группы (n=40) одновременно с опухолью удалялись регионарные лимфатические узлы. В контрольной группе (n=41) без вмешательства на путях регионарного

лимфооттока оперированы 14 больных, 27 больным выполнено одномоментное удаление орофарингеальной опухоли и лимфатических узлов шеи.

В лечебном варианте регионарные лимфатические узлы удалены 31 больному. У этих пациентов сведения о наличии метастазов в лимфатические узлы шеи имелись уже до выполнения операции.

В профилактическом варианте лимфатические узлы шеи удалены 36 больным. Данный вид вмешательства выполнялся у первичных больных в связи с толщиной первичной опухоли более 4 мм или выполнен при операции по поводу рецидивной опухоли из-за высокого риска наличия микрометастазов в случае неэффективности предшествовавшего лечения. Это является общепринятым показанием к выполнению профилактической операции на лимфатических узлах шеи.

При анализе результатов гистологического исследования (n=36) выявлено, что у 30 больных не было метастатического поражения регионарных лимфатических узлов. У этих пациентов отсутствие поражения лимфатического коллектора шеи закономерно не оказало влияния на дальнейшую лечебную тактику.

В группе больных, которым операция на лимфатических узлах шеи выполнена превентивно (n=36), было 6 больных с выявленными метастазами по данным гистологического исследования операционного материала: в основной группе 5 больных, в контрольной группе 1 больной. Среди этих 6 больных в 4 случаях выявлено регионарное метастазирование, соответствующее символу N_{2b} (гистологически - подкапсульные метастазы более, чем в двух лимфатических узлах), и в 2 случаях – N_1. Большинство из этих наблюдений (n=4) представлены опухолями дистальных отделов полости рта и ротоглотки - ротоглотка и ретромолярная область, что подтверждает большую агрессивность этих опухолей в сравнении с опухолями передних отделов полости рта.

Таким образом, выполнение профилактической операции на лимфатических узлах шеи в комбинированном и комплексном лечении является обоснованным вмешательством в исследуемой группе больных с местно-распространённым и рецидивным орофарингеальным раком.

Высокая летальность среди больных обусловлена основными критериями включения пациентов в исследование – наличие местно-распространённой орофарингеальной опухоли и неэффективность предшествовавшего противоопухолевого лечения.

Проанализирована двухлетняя безрецидивная выживаемость.

Усовершенствованная хирургическая техника в комбинированном и комплексном лечении обеспечивает лучшие показатели двухлетней безрецидивной выживаемости у пациентов основной группы по сравнению с больными контрольной группы: 38,5% vs 32,1%. Разница в двухлетней выживаемости не превышает 10%, что указывает на однородность выделенных групп больных местно-распространённым и рецидивным орофарингеальным раком с крайне неблагоприятным клиническим прогнозом. Таким образом, прослеживается зависимость двухлетней безрецидивной выживаемости от характера проведённого хирургического лечении. Данная зависимость указывает на целесообразность применения предложенной усовершенствованной хирургической техники в комбинированном и комплексном лечении местно-распространённого и рецидивного орофарингеального рака.

Лучшие показатели выживаемости при выполнении операции без предшествовавшей лучевой терапии на первом этапе противоопухолевого лечения отражают современные тенденции в лечении местно-распространённого орофарингеального рака. Так же более низкая выживаемость при увеличении СОД до 60-70 Гр указывает на бесперспективность проведения лучевой терапии при отсутствии клинически значимого регресса опухоли. Попытки проведения хирургического лечения как операции спасения в случаях неуспеха подведения «радикальных» доз

лучевой терапии зачастую неудачны из-за потери во времени на неэффективное увеличение СОД до 60-70 Гр. Так же отрицательное влияние оказывает высокая запущенность при поздней обращаемости, когда лучевая терапия проводится на первом этапе лечения в связи с сомнительной резектабельностью местно-распространённой опухоли. Своевременность проведения хирургического лечения в комбинированном и комплексном подходе закономерно отражается на выживаемости.

Увеличение размеров остаточной и рецидивной орофарингеальной опухоли негативно влияет на двухлетнюю безрецидивную выживаемость, что указывает на влияние своевременности выполнения вмешательства при меньших размерах орофарингеальной опухоли на результаты проводимого лечения. Это связано с большей агрессивностью опухолей при продолжении опухолевого роста во времени с накоплением в опухолевой массе более агрессивных клеток. Лучшие отдалённые результаты показаны при проведении операции в ранние сроки после констатации продолженного опухолевого роста и рецидива.

Проведение операций в комбинированном и комплексном лечении местно-распространённого и рецидивного орофарингеального рака, особенно на фоне предшествующей лучевой и химиолучевой терапии, связано с высоким процентом развития местных послеоперационных осложнений. Расширение границ резекции не только способствует более частому развитию данных осложнений, но и обуславливает искомый стабильный противоопухолевый эффект с улучшением выживаемости при обеспечении адекватных границ резекции.

Таким образом, данные, характеризующие лучшую двухлетнюю безрецидивную выживаемость у больных с первичными местно-распространёнными опухолями по сравнению с больными с рецидивом заболевания, являются весомым аргументом за проведение усовершенствованных операций в комбинированном и комплексном лечении местно-распространённого и рецидивного орофарингеального рака.

ВЫВОДЫ.

1. Предложенная усовершенствованная хирургическая техника в комбинированном и комплексном лечении позволяет улучшить двухлетнюю безрецидивную выживаемость у пациентов основной группы по сравнению с пациентами контрольной группы (38,5% и 32,1% соответственно).

2. Разработан и запатентован способ укрытия реконструктивной пластины с использованием мышечной части пекторального лоскута при реконструкции нижней челюсти после её сегментарной резекции. Способ позволил в данной группе больных сократить послеоперационные осложнения, вызванные прорезыванием реконструктивной пластины до 25%.

3. Местные гнойно-некротические послеоперационные осложнения выявлены у 31% больных, из которых 22% – в результате расхождения швов, 9% - некроз трансплантата.

4. Двухлетняя безрецидивная выживаемость у больных с первичными местно-распространёнными опухолями по сравнению с больными с рецидивом заболевания составила 53,8% и 24,5% соответственно ($p<0,05$).

ПРАКТИЧЕСКИЕ РЕКОМЕНДАЦИИ.

Запатентованный способ укрытия реконструктивной пластины позволяет проводить реконструкцию нижней челюсти с использованием мышечной части пекторального лоскута без его кожной площадки после выполнения сегментарной резекции, даже в случаях полученной СОД более 40 Гр.

Данный способ применим с целью снижения вероятности развития послеоперационных осложнений, которые проявляются прорезыванием металлической конструкции. Снижение риска послеоперационных осложнений осуществляется посредством формирования вокруг реконструктивной пластины адекватной дополнительной мягкотканной муфты.

Таким образом, предложенный способ может быть рекомендован для укрытия реконструктивной пластины при восстановлении дуги нижней челюсти после её сегментарной резекции в случаях достаточных по площади покровных тканей (кожа, слизистая оболочка) и при дефиците мягких тканей.

СПИСОК ЛИТЕРАТУРЫ

1. Адилбай, Д.Г. Одновременная химиолучевая терапия местнораспространённого рака полости рта (T3-4N0-2M0) / Д.Г. Адилбай, Н.А. Чичуа, Г.Б. Адильбаев // Вестник РОНЦ им. Н.Н. Блохина РАМН. – 2009. – Т. 20, № 3. – С. 21-27.

2. Айдарбекова, А.А. Эффективность химиолучевой терапии при регионарных метастазах у больных раком слизистой оболочки полости рта и ротоглотки / А.А. Айдарбекова, В.Л. Любаев, С.И. Ткачев, С.Б. Алиева, В.Ж. Бржезовский // Вестник РОНЦ им. Н.Н. Блохина РАМН. – 2006. – Т. 17, № 1. – С.7-10.

3. Алиева, С.Б. Варианты проведения химиолучевой терапии у больных местно-распространенным плоскоклеточным раком глотки / С.Б. Алиева, С.И. Ткачев, И.А. Задеренко, И.С. Романов // Опухоли головы и шеи. – 2011. – № 1. – С. 26-30.

4. Алиева, С.Б. Хирургическое лечение больных с остаточными и рецидивными опухолями после радикальных курсов химиолучевой терапии рака глотки / С.Б. Алиева, Е.Г. Матякин, И.А. Задеренко, О.А. Жарков // Вестник РОНЦ им. Н.Н. Блохина РАМН. – 2009. – Т. 20, № 3. – С. 28-31.

5. Алиева, С.Б. Эффективность индукционной химиотерапии с использованием доцетаксела, цисплатина и 5-фторурацила и последующей одновременной химиолучевой терапии в лечении рака глотки и полости рта III–IV стадии / С.Б Алиева, И.С. Романов, С.О. Подвязников [и др.] // Опухоли головы и шеи. – 2011. – № 2. – С.14-19.

6. Березкин, Д.П. Метод расчета показателей наблюдаемой и скорректированной выживаемости онкологических больных / Д.П.Березкин // Вопросы онкологии. – 1982. – Т. 28, № 11. – С. 12-19.

7. Бир, А. Оперативная хирургия. Т. 1, Ч. 3. Операция на лицевой части головы / А. Бир, Г. Браун, Г. Кюммель. – М.-Л. : Гос. Издат., 1930. – С. 461-724.

8. Бойко, А.В. Первый опыт лучевого лечения плоскоклеточного рака орофарингеальной зоны с радиомодификацией цетуксимабом и цисплатином / А.В. Бойко, Л.В. Болотина, А.В. Черниченко, А.Р. Геворков, А.К. Смирнов // Современная онкология. – 2010. – № 2. – С. 26-31.

9. Бржезовский, В.Ж. Выбор тактики лечения при плоскоклеточном раке слизистой оболочки полости рта и ротоглотки / В.Ж Бржезовский., В.Л. Любаев, Р.А. Хасанов // Сибирский онкологический журнал. – 2010. – № 3. – С. 58-59.

10. Важенин, А.В. Результаты химиолучевой терапии больных со злокачественными опухолями слизистой оболочки ротовой полости и ротоглотки / А.В. Важенин, Т.М. Шарабура, О.А. Гладков, Е.Ю. Лукина, В.И. Сычев // Онкохирургия. – 2009. – № 2. – С. 23.

11. Вакуловская, Е.Г. Фотодинамическая терапия у больных с опухолями головы и шеи / Е.Г. Вакуловская, В.В. Шенталь, Ю.П. Кувшинов, Б.К. Поддубный // Вестник РОНЦ им. Н.Н. Блохина РАМН. – 2003. – Т. 14. № 2. – С. 46-49.

12. Вихлянов, И.В. Комплексное лечение опухолей орофарингеальной зоны / И.В. Вихлянов, А.Ф. Лазарев, Я.Н. Шойхет, Е.И. Тамаркина // Вестник РОНЦ им. Н.Н. Блохина РАМН. – 2006. – Т. 17. № 4. – С. 24-28.

13. Вихлянов, И.В. Реконструктивный этап хирургического лечения больных с опухолями орофарингеальной зоны / И.В. Вихлянов, Я.Н. Шойхет, А.Ф. Лазарев // Вестник РОНЦ им. Н.Н. Блохина РАМН. – 2007. – Т. 18. № 1. – С. 32-35.

14. Геворков, А.Р. Таргетная радиомодификация при лучевом лечении ВПЧ-ассоциированного плоскоклеточного рака орофарингеальной зоны / А.Р. Геворков, А.В. Бойко, А.В. Черниченко, С.Л. Дарьялова, Л.Э. Завалишина, А.А. Рязанцева // Онкохирургия. – 2011. – № 2. – С. 21.

15. Гладилина, И.А. Лучевое и химиолучевое лечение распространенного рака ротоглотки / И.А. Гладилина, М.А. Шабанов. – Тверь : Губернская медицина, 2001. – 184 с.

16. Глотов, С.С. Анализ методики комплексного лечения местнораспространенного рака ротового отдела глотки / С.С. Глотов, И.В. Вихлянов, В.Т. Голубцов, Г.М. Гликенфрейд, К.Н. Матвиенко, О.А. Самсонова, Ю.Н. Зоркина, А.В. Артамонова // Онкохирургия. – 2009. – № 2. – С. 24.

17. Давыдов, М.И. Статистика злокачественных новообразований в России и странах СНГ в 2012 г. / М.И. Давыдов, Е.М. Аксель. - М. : Издательская группа РОНЦ, 2014. – С. 226.

18. Дикарев, А.С. Клинический менеджмент в индивидуализации лечения онкологических больных / А.С. Дикарев // Онкохирургия. – 2012. – № 4. – С. 59-62.

19. Доброхотова, В.З. Анализ осложнений реконструктивных операций при злокачественных опухолях полости рта : дис. … канд. мед. наук : 14.00.14 // В.З. Доброхотова. – М., 2006. – 142 с.

20. Дробышев, А.Ю. Принципы реабилитации больных после онкологических вмешательств на челюстях / А.Ю. Дробышев, А.А. Абовян, Д.В. Ермолин // Онкохирургия. – 2009. – № 2. – С. 50.

21. Дронова, Е.Л. Лучевая диагностика опухолей орофарингеальной зоны / Е.Л. Дронова // Сибирский онкологический журнал – 2010. – № 3. – С. 63-64.

22. Жарков, О.А. Хирургическое лечение больных раком слизистой оболочки полости рта после ранее проведенной лучевой терапии / О.А. Жарков, С.П. Федотенко, С.Б. Алиева // Сибирский онкологический журнал. – 2010. – № 3. – С. 63-64.

23. Жарков, О.А. Эффективность хирургического лечения больных раком слизистой оболочки полости рта и ротоглотки после радикальной

лучевой терапии : дис. … канд. мед. наук : 14.00.14 / О.А. Жарков. – М., 2007. – 133 с.

24. Иванова, О.В. Внутрикостное введение антибиотиков при хирургическом лечении рака слизистой полости рта / О.В. Иванова, Е.Г. Матякин, В.М. Иванов // Онкохирургия. – 2011. – № 2. – С. 34.

25. Исследование II фазы химиолучевого органосохраняющего лечения резектабельного плоскоклеточного рака гортани или ротоглотки III или IV стадии: результаты исследования Eastern Cooperative Oncology Group Study E2399 / A.J Cmelak, S. Li, M.A. Goldwasser [и др.] // J. Clin. Oncol. (русское издание). – 2007. – Т. 1, № 4. – P. 324-330.

26. Кропотов, М.А. Методы лечения и реконструкции при раке слизистой оболочки щеки / М.А. Кропотов, В.А. Соболевский, Д.Б. Удинцов // Российский стоматологический журнал. – 2009. – № 4. – С. 23-27.

27. Кропотов, М.А. Органосохраняющие и реконструктивные операции на нижней челюсти в комбинированном лечении рака слизистой оболочки полости рта : дис. … д-ра мед. наук : 14.00.14 / М.А. Кропотов. – М., 2003. – 285 с.

28. Кропотов, М.А. Реконструктивные операции на нижней челюсти у больных раком слизистой оболочки полости рта / М.А. Кропотов // Вестник РОНЦ им. Н.Н. Блохина РАМН. – 2003. – Т. 14. № 2. – С. 50-57.

29. Кропотов, М.А. Реконструктивные операции на нижней челюсти у больных со злокачественными новообразованиями полости рта и нижней челюсти / М.А. Кропотов, В.А. Соболевский // Анналы хирургии. – 2006. – № 4. – С. 38-43.

30. Кропотов, М.А. Сегментарная резекция нижней челюсти с одномоментной реконструкцией у больных злокачественными новообразованиями полости рта / М.А. Кропотов, В.А. Соболевский // Современная онкология. – 2006. – № 3. – С. 12-21.

31. Кропотов, М.А. Хирургические аспекты лечения рака ротоглотки / М.А. Кропотов, А.В. Епихина // Опухоли головы и шеи. – 2011. – № 2. – С. 5-13.

32. Кропотов, М.А. Хирургические вмешательства на нижней челюсти при раке слизистой оболочки полости рта / М.А. Кропотов // Сибирский онкологический журнал. – 2010. – № 3. – С. 66-68.

33. Ложков, А.А. Непосредственные результаты конформной HDR-брахитерапии опухолей слизистой оболочки полости рта на аппарате Multisource / А.А Ложков, А.В. Важенин, Т.М. Шарабура [и др.] // Опухоли головы и шеи. –2012. – № 1. – С. 9-13.

34. Любаев, В.Л. Современная стратегия лечения местнораспространённого рака слизистой оболочки полости рта / В.Л. Любаев, В.Ж. Бржезовский // Сибирский онкологический журнал. – 2010. – № 3. – С. 68-69.

35. Любаев, В.Л. Хирургический метод в лечении местнораспространённого рака слизистой оболочки полости рта и ротоглотки : дис. … д-ра мед. наук : 14.00.14 / В.Л. Любаев. – М., 1985. – 299 с.

36. Масленникова, А.В. Последовательная химиолучевая терапия рака глотки III-IV стадии / А.В. Масленникова, В.А. Лазарева, А.В. Герасимова // Онкохирургия. – 2009. – № 2. – С. 26.

37. Масленникова, А.В. Термолучевая и химиолучевая терапия местно-распространённого рака глотки и гортани : дис. … д-ра мед. наук : 14.00.19, 14.00.14 / А.В. Масленникова. – Н. Новгород, 2008. – 294 с.

38. Матякин, Е.Г. Виды резекций нижней челюсти и методы пластики при раке полости рта / Е.Г. Матякин, М.Д. Алиев, А.А Уваров [и др.] // Тезисы докладов I-го Международного симпозиума по пластической и реконструктивной хирургии в онкологии. – М. : Б.и.,1997. – С.104-106.

39. Матякин, Е.Г. Клинические аспекты регионарного метастазирования рака языка и гортани : дис. … д-ра мед. наук : 14.00.14 / Е.Г. Матякин. – М., 1988. – 347 с.

40. Меньшикова, Е.С. Побочные эффекты химиолучевой терапии опухолей ротовой полости и ротоглотки / Е.С. Меньшикова, А.В. Важенин, Т.М. Шарабура // Онкохирургия. – 2009. – № 2. – С. 53.

41. Мудунов, А.М. Сравнительная оценка эффективности неоадъювантной химиотерапии в комплексном и комбинированном лечении плоскоклеточного рака слизистой оболочки полости рта и ротоглотки : дис. … канд. мед. наук : 14.00.14 / А.М. Мудунов. – М., 2002. – 143 с.

42. Мудунов, А.М. Химиолучевая терапия плоскоклеточного рака слизистой оболочки полости рта: современные возможности и результаты / А.М. Мудунов // Сибирский онкологический журнал. – 2010. – № 3. – С. 69-71.

43. Осипова, Н.А. Энтеральная нутритивная поддержка в хирургии опухолей головы и шеи / Н.А. Осипова, И.В. Решетов, В.В. Соколов, М.А. Панкратова, М.М. Филюшин, Т.В. Долгополова, Ф.Е. Севрюков // Онкохирургия. – 2010. – № 3. – С. 22-25.

44. Письменный, В.И. Хирургическое лечение злокачественных опухолей языка / В.И. Письменный, В.Д. Архипов, Е.П. Кривощеков, И.В. Письменный // Онкохирургия. – 2009. – № 2. – С. 45.

45. Полькин, В.В. Место фотодинамической терапии в программе органосохраняющего лечения плоскоклеточного рака слизистой оболочки полости рта / В.В. Полькин, М.А. Каплан, В.С. Медведев [и др.] // Опухоли головы и шеи. – 2012. – № 1. – С. 23-27.

46. Поляков, П.Ю. Применение радиомодификаторов при лучевой терапии больных раком орофарингеальной зоны / П.Ю. Поляков, О.А. Быченков, Д.А. Рогаткин // Онкохирургия. – 2009. – № 2. – С. 27.

47. Пустовая, И.В. Эндопротезирование нижней челюсти после онкологических операций / И.В. Пустовая // Онкохирургия. – 2009. – № 2. – С. 55.

48. Раджапова, М.У. Химиолучевая терапия больных раком слизистой оболочки полости рта и ротоглотки с использованием

неравномерного дробления дневной дозы / М.У. Раджапова, Ю.С. Мардынский, И.А. Гулидов, В.С. Медведев, Д.Ю. Семин, И.Н. Иванова // Сибирский онкологический журнал. – 2011. – № 3. – С. 35-39.

49. Решетов, И.В. Лечение опухоли головы и шеи с использованием интраоперационной лучевой терапии с одномоментной микрохирургической реконструкцией / И.В. Решетов, В.И. Чиссов, А.В. Бойко, А.В. Черниченко О.В Едемская, А.П. Поляков, О.В. Маторин // Онкохирургия. – 2012. – № 4. – С. 55-58.

50. Решетов, И.В. Оценка эффективности периоперационного применения энтерального питания у пациентов с опухолями головы и шеи в кооперированном исследовании / И.В. Решетов, Г.Н. Егоров, А.Н. Махсон, Е.Н. Новожилова, Г.М. Манихас, В.И. Письменный, О.И. Кит, В.В. Дворниченко, О.Р. Репета, Т.Ю. Гроздова, О.А Емельяненко // Онкохирургия. – 2011. – № 4. – С.33-38.

51. Решетов, И.В. Пластическая и реконструктивная микрохирургия в онкологии / И.В. Решетов, В.И. Чиссов. – М. : ООО РИФ, 2001. – 200 с.

52. Романов, И.С. Химиотерапия рецидивов и метастазов плоскоклеточного рака головы и шеи с использованием цетуксимаба / И.С. Романов, А.Ш. Танеева, Л.П. Яковлева, К.Д. Илькаев // Опухоли головы и шеи. – 2011. – № 3. – С. 6-10.

53. Романов, И.С. Эволюция применения химиотерапии при плоскоклеточном раке полости рта / И.С. Романов, С.Б. Алиева // Сибирский онкологический журнал. – 2010. – № 3. – С. 77-78.

54. Светицкий, П.В. Лечение больных местнораспространенным раком полости рта с использованием модифицированной химиотерапии / П.В. Светицкий, В.Л Волкова, А.А. Ганиев, М.В. Баужадзе // Сибирский онкологический журнал. – 2010. – № 3. – С. 78-79.

55. Светицкий, П.В. Резекция языка и дна полости рта при местно-распространенном раке / П.В. Светицкий, М.В. Баужадзе, А.А. Ганиев // Онкохирургия. – 2009. – № 2. – С. 63.

56. Седракян, А.Н. Современные принципы реабилитации больных, перенесших резекцию альвеолярных отростков верхней и нижней челюсти по поводу новообразований / А.Н. Седракян, И.Н. Пустынский, В.Л. Любаев // Вестник РОНЦ им. Н.Н. Блохина РАМН. – 2003. – Т. 14. № 2. – С. 58-59.

57. Семин, Д.Ю. Органосохранная химиолучевая терапия рака слизистой оболочки полости рта и ротоглотки / Д.Ю. Семин, В.С. Медведев, Ю.С. Мардынский [и др.] // Опухоли головы и шеи. – 2011. – № 4. – С. 15-19.

58. Состояние онкологической помощи населению России в 2010 году / под ред. В.И. Чиссова, В.В. Старинского, Г.В. Петровой. – М. : ФГУ «МНИОИ им. П.А. Герцена» Минздравсоцразвития России, 2011. – 188 с.

59. Стадин, Г.И. Хирургическое лечение больных раком ротоглотки / Г.И. Стадин, З.Д. Кицманюк, Е.Л. Чойнзонов // Вестник оториноларингологии. – 1988. – № 5. – С. 68-69.

60. Субраманиан, С. Классификация лимфатических узлов шеи: необходимость перехода на современную классификацию в онкологической практике / С. Субраманиан, В.Л. Любаев, В.Ж. Бржезовский, А.А. Айдарбекова // Вестник РОНЦ им. Н.Н. Блохина РАМН. – 2006. – Т. 17, № 3. – С. 54-59.

61. Тамаркина, Е.И. Химиолучевое лечение местнораспространённого рака органов полости рта и ротоглотки / Е.И. Тамаркина, Е.Б. Миронова, О.В. Жаркова, С.А. Коробкин, В.О. Тамаркин, И.В. Вихлянов, В.В. Карасева // Вестник РОНЦ им. Н.Н. Блохина РАМН. – 2006. – Т. 17, № 3. – С. 49-53.

62. Ткаченко, Г.А. Особенности психологического статуса больных со злокачественными опухолями челюстно-лицевой области / Г.А. Ткаченко, А.Н. Седракян, В.А. Яковлев, А.С. Арутюнов, А.А. Макаревич, Д.О. Санодзе // Вестник РОНЦ им. Н.Н. Блохина РАМН. – 2009. – Т. 20, № 4. – С. 84-87.

63. Удинцов, Д.Б. Место консервативной терапии в лечении рака слизистой оболочки щеки / Д.Б. Удинцов, М.А. Кропотов, В.А. Соболевский, В.З. Доброхотова // Современная онкология. – 2010. – № 3. – С. 76-79.

64. Удинцов, Д.Б. Рак слизистой оболочки щеки: выбор тактики лечения и методов реконструкции : дис. … канд. мед. наук : 14.00.14 / Д.Б. Удинцов. – М., 2009. – 174 с.

65. Федотенко, С.П. Послеоперационные осложнения и выживаемость у больных раком полости рта и ротоглотки, оперированных по поводу остаточной опухоли или рецидива после лучевой терапии / С.П. Федотенко, О.А. Жарков // Опухоли головы и шеи. – 2011. – № 1. – С. 31-36.

66. Ходорковский, М.А. Дефекты нижней челюсти после резекции с экзартикуляцией: варианты реконструкции и осложнения / М.А. Ходорковский, Н.Г. Коротких, Б.В. Петров // Онкохирургия. – 2009. – № 2. – С. 64.

67. Чеботарев, С.Я. Особенности лимфооттока от слизистой альвеолярного отростка и бугра верхней челюсти, крыловидно-челюстной складки, ретромолярной области, задних отделов слизистой щеки / С.Я. Чеботарев, В.В. Горбань, В.Л. Петришин, И.Ю. Белов // Онкохирургия. – 2013. – № 2. – С. 67-71.

68. Чиссов, В.И. Лекарственная профилактика послеоперационных осложнений у больных опухолями головы и шеи / В.И. Чиссов, И.В. Решетов, Н.С. Сергеева, Н.В. Маршутина, Н.И. Грачева, М.М. Филюшин // Онкохирургия. – 2011. – № 3. – С.34-41.

69. Чиссов, В.И. Одномоментная фарингоэзофагопластика реваскуляризированными висцеральными аутотрансплантатами у онкологических больных / В.И. Чиссов, И.В. Решетов, А.С. Мамонтов, Л.А. Вашекмадзе, С.А. Домрачев, С.А. Кравцов, М.В. Ратушный // Онкохирургия. – 2009. – № 2. – С. 65.

70. Шинкарев, С.А. Новые возможности использования трапециевидного кожно-мышечного лоскута в онкологии / С.А. Шинкарев, Е.В. Козловская, В.Н. Подольский // Вестник РОНЦ им. Н.Н. Блохина РАМН. – 2008. – Т. 19, № 3. – С. 80-86.

71. Adelstein, D.J. A phase III randomized trial comparing concurrent chemotherapy and radiotherapy with radiotherapy alone in resectable stage III and IV squamous cell head and neck cancer: preliminary results / D.J. Adelstein, J.P. Saxton, P. Lavertu, [et al.] // Head. Neck. – 1997. – Vol. 19, № 7. – P. 567-575.

72. Adelstein, D.J. An intergroup phase III comparison of standard radiation therapy and two schedules of concurrent chemoradiotherapy in patients with unresectable squamous cell head and neck cancer / D.J. Adelstein, Y. Li, G.L. Adamset [et al.] // J. Clin. Oncol. – 2003. – Vol. 21, № 1. – P. 92-98.

73. Adelstein, D.J. Induction chemotherapy in head and neck cancer / D.J. Adelstein // Hematol. Oncol. Clin. North Am. – 1999. – Vol. 13, № 4. – P. 689-698.

74. Adelstein, D.J. Recent randomized trials of chemoradiation in the management of locally advanced head and neck cancer / D.J. Adelstein // Curr. Opin. Oncol. – 1998. – Vol. 10, № 3. – P. 213-218.

75. Ang, K.K. Randomized trial addressing risk features and time factors of surgery plus radiotherapy in advanced head-and-neck cancer / K.K. Ang, A. Trotti, B.W. Brown [et al.] // Int. J. Radiat. Oncol. Biol. Phys. – 2001. – Vol. 51, № 3. – P. 571-578.

76. Ariyan, S. The pectoralis major myocutaneous flap. A versatile flap for reconstruction in the head and neck / S. Ariyan // Plast. Reconstr Surg. – 1979. – Vol. 63, № 1. – P. 73-81.

77. Arnold, D.J. Treatment of recurrent and advanced stage squamous cell carcinoma of the head and neck / D.J. Arnold, W.J. Goodwin, D.T. Weed [et al.] // Semin. Radiat. Oncol. – 2004. – Vol. 14, № 2. – P. 190-195.

78. Bachaud, J.M. Combined postoperative radiotherapy and weekly cisplatin infusion for locally advanced head and neck carcinoma: final report of a randomized trial / J.M. Bachaud, E. Cohen-Jonathan, C. Alzieu [et al.] // Int. J. Radiat. Oncol. Biol. Phys. –1996. – Vol. 36, № 5. – P. 999-1004.

79. Barttelbort, S.W. Mandible preservation with oral cavity carcinoma: rim mandibulectomy versus sagittal mandibulectomy / S.W. Barttelbort, S. Ariyan // Am. J. Surg. – 1993. – Vol. 166, № 4. – P. 411-415.

80. Bernier, J. Postoperative irradiation with or without concomitant chemotherapy for locally advanced head and neck cancer / J. Bernier, C. Domenge, M. Ozsahin [et al.] // N. Engl. J. Med. – 2004. – Vol. 350, № 19. – P. 1945-1952.

81. Bonner, J.A. Radiotherapy plus cetuximab for squamous-cell carcinoma of the head and neck / J.A. Bonner, P.M. Harari, J. Giralt [et al.] // N. Engl. J. Med. – 2006. – Vol. 354, № 6. – P. 567-578.

82. Bourhis, J. Hyperfractionated or accelerated radiotherapy in head and neck cancer: a meta-analysis. / J. Bourhis, J. Overgaard, H. Audryet [et al.] // Lancet. – 2006. –Vol. 3682, № 9538. – P. 843-854.

83. Brizel, D.M. Hyperfractionated irradiation with or without concurrent chemotherapy for locally advanced head and neck cancer / D.M. Brizel, M.E. Albers, S.R. Fisher [et al.] // N. Engl. J. Med. – 1998. – Vol. 338, № 25. – P. 1798-1804.

84. Brown, J.S. Factors that influence the method of mandibular resection in the management of oral squamous cell carcinoma / J.S. Brown, N. Kalavrezos, J. D'Souza [et al.] // Br. J. Oral. Maxillofac. Surg. – 2002. – Vol. 40, № 4. – P. 275-284.

85. Calais, G. Randomized trial of radiation therapy versus concomitant chemotherapy and radiation therapy for advanced-stage oropharynx carcinoma / G. Calais, M. Alfonsi, E. Bardet [et al.] // J. Natl. Cancer. Inst. – 1999. – Vol. 91, № 24. – P. 2081-2086.

86. Clark, J.R. Predictors of morbidity following free flap reconstruction for cancer of the head and neck / J.R. Clark, S.A. McCluskey, F Hall [et al.] // Head Neck. –2007. – Vol. 29, № 12. – P. 1090-1101.

87. Cooper, J.S. Radiation Therapy Oncology Group 9501/Intergroup. Postoperative concurrent radiotherapy and chemotherapy for high-risk squamous-

cell carcinoma of the head and neck / J.S. Cooper, T.F. Pajak, A.A. Forastiere [et al.] // N. Engl. J. Med. – 2004. – Vol. 350, № 19. – P. 1937-1944.

88. Datema, F.R. Incidence and prediction of major cardiovascular complications in head and neck surgery / F.R. Datema, D. Poldermans, R.J. Baatenburg de Jong // Head. Neck. – 2010. – Vol. 32, № 11. – P. 1485-1493.

89. Davidson, J. A comparison of the results following oromandibular reconstruction using a radial forearm flap with either radial bone or a reconstruction plate / J. Davidson, B. Boyd, P. Gullane [et al.] // Plast. Reconstr. Surg. – 1991. – Vol. 88, № 2. – P. 201-208.

90. Davidson, J. Mandibulotomy and radical radiotherapy: compatible or not? / J. Davidson, J. Freeman, P. Gullane [et al.] // J. Otolaryngol. – 1988. – Vol. 17, № 6. – P. 279-281.

91. DeSanto, L.W. Mandibular osteotomy and lingual flaps. Use in patients with cancer of the tonsil area and tongue base / L.W. DeSanto, J.H. Whicker, K.D. Devine // Arch. Otolaryngol. – 1975. – Vol. 1, № 11. – P. 652-655.

92. Dubner, S. Median mandibulotomy: a critical assessment / S. Dubner, R.H. Spiro // Head Neck. – 1991. – Vol. 13, № 5. – P. 389-393.

93. Estilo, C.L. Oral tongue cancer gene expression profiling: Identification of novel potential prognosticators by oligonucleotide microarray analysis. / C.L. Estilo, O. Charoenrat, S. Talbot [et al.] // BMC Cancer. – 2009. – Vol. 12, № 9. – P. 11.

94. Ferrier, M.B. Comorbidity as a major risk factor for mortality and complications in head and neck surgery / M.B. Ferrier, E.B. Spuesens, S. Le Cessie [et al.] // Arch. Otolaryngol. Head. Neck. Surg. – 2005. – Vol. 131, № 1. – P. 27-32.

95. Flood, W. Multimodality therapy of patients with locally advanced squamous cell cancer of the head and neck: preliminary results of two pilot trials using paclitaxel and cisplatin / W. Flood, D.J. Lee, A. Trotti [et al.] // Semin. Radiat. Oncol. – 1999. – Vol. 9, № 2. – P. 64-69.

96. Forastiere, A.A. Concurrent chemotherapy and radiotherapy for organ preservation in advanced laryngeal cancer / A.A. Forastiere, H. Goepfert, M. Maor [et al.] / N. Engl. J. Med. – 2003. – Vol. 349, № 22. – P. 2091-2098.

97. Franceschi, D. Improved survival in the treatment of squamous carcinoma of the oral tongue / D. Franceschi, R. Gupta, R.H. Spiro [et al.] // Am. J. Surg. – 1993. – Vol. 166, № 4. – P. 360-365.

98. Fu, K.K. A Radiation Therapy Oncology Group (RTOG) phase III randomized study to compare hyperfractionation and two variants of accelerated fractionation to standard fractionation radiotherapy for head and neck squamous cell carcinomas: first report of RTOG 9003 / K.K. Fu, T.F. Pajak, A. Trotti [et al.] // Int. J. Radiat. Oncol. Biol. Phys. – 2000. – Vol. 8, № 1. – P. 7-16.

99. Fury, M.G. A phase 2 study of bevacizumab with cisplatin plus intensity-modulated radiation therapy for stage III/IVB head and neck squamous cell cancer / M.G. Fury, N.Y. Lee, E. Sherman [et al.] // Cancer. – 2012. – Vol. 118, № 20. – P. 5008-5014.

100. Fury, M.G. Induction chemotherapy in the management of head and neck cancer / M.G. Fury, J.P. Shah // J. Surg. Oncol. – 2010. – Vol. 101, № 4. – 292-298.

101. Ganly, I. Early stage squamous cell cancer of the oral tongue--clinicopathologic features affecting outcome / I. Ganly S. Patel, J. Shah // Cancer. – 2012. – Vol. 118, № 1. – P. 101-111.

102. Ganly, I. Long-term regional control and survival in patients with "low-risk," early stage oral tongue cancer managed by partial glossectomy and neck dissection without postoperative radiation: The importance of tumor thickness / I. Ganly, D. Goldstein, D.L. Carlson [et al.] // Cancer. – 2013. – Vol. 119, № 6. – P. 1168-1176.

103. Garantziotis, S. Critical care of the head and neck patient / S. Garantziotis, D.E. Kyrmizakis, A.D. Liolios // Crit. Care Clin. – 2003. – Vol. 19, № 1. – P. 73-90.

104. Garden, A.S. Preliminary results of Radiation Therapy Oncology Group 97-03: a randomized phase ii trial of concurrent radiation and chemotherapy for advanced squamous cell carcinomas of the head and neck / A.S. Garden, J. Harris, E.E. Vokes [et al.] // J. Clin. Oncol. – 2004. – Vol. 22, № 14. – P. 2856-2864.

105. Genden, E.M. Contemporary management of cancer of the oral cavity / E.M. Genden, A. Ferlito, C.E. Silver [et al.] // Eur. Arch. Otorhinolaryngol. – 2010. – Vol. 267, № 7. – P. 1001-1017.

106. Genden, E.M. Management of mandibular invasion: when is a marginal mandibulectomy appropriate / E.M. Genden, A. Rinaldo, A. Jacobsonet [et al.] // Oral. Oncol. – 2005. – Vol. 41, № 8. – P. 776-782.

107. Gibson, M.K. Eastern Cooperative Oncology Group. Randomized phase III evaluation of cisplatin plus fluorouracil versus cisplatin plus paclitaxel in advanced head and neck cancer (E1395): an intergroup trial of the Eastern Cooperative Oncology Group / M.K. Gibson, Y. Li, B. Murphy [et al] / J. Clin. Oncol. – 2005. – Vol. 23, № 15. – P. 3562-3567.

108. Gil, Z. Lymph node density is a significant predictor of outcome in patients with oral cancer / Z. Gil, D.L. Carlson, J.O. Boyle [et al.] // Cancer. – 2009. – Vol. 115, № 24. – P. 5700-1570.

109. Gleich, L.L. Recurrent advanced (T3 or T4) head and neck squamous cell carcinoma: is salvage possible? / L.L. Gleich, J. Ryzenman, J.L. Gluckman [et al.] // Arch. Otolaryngol. Head. Neck. Surg. – 2004. – Vol. 130, № 1. – P. 35-38.

110. Goenka, A. Long-term regional control in the observed neck following definitive chemoradiation for node-positive oropharyngeal squamous cell cancer [Electronic Resources] / A. Goenka, L.G. Morris, S.S. Rao [et al.] // Int. J. Cancer. – 2013. – 22 Feb. – URL : doi: 10.1002/ijc.28120.

111. Gomez, D.R. Correlation of osteoradionecrosis and dental events with dosimetric parameters in intensity-modulated radiation therapy for head-and-neck cancer / D.R. Gomez, C.L. Estilo, S.L. Wolden [et al.] // Int. J. Radiat. Oncol. Biol. Phys. –2011. – Vol. 81, № 4. – P. 207-213.

112. Gomez, D.R. Intensity-modulated radiotherapy in postoperative treatment of oral cavity cancers / D.R. Gomez, J.E. Zhung, J. Gomez [et al.] // Int. J. Radiat. Oncol. Biol. Phys. – 2009. – Vol. 73, № 4. – P. 1096-1103.

113. Gross, N.D. Nomogram for deciding adjuvant treatment after surgery for oral cavity squamous cell carcinoma / N.D. Gross, S.G. Patel, A.L. Carwallo [et al.] // Head. Neck. – 2008. – Vol. 30, № 10. – P. 1352-1360.

114. Guerra, M.F. Rim versus sagittal mandibulectomy for the treatment of squamous cell carcinoma: two types of mandibular preservation / M.F. Guerra, F.J. Campo L.N. Gías [et al.] // Head Neck. – 2003. – Vol. 25, № 12. – P. 982-989.

115. Guerrissi, J.O. Immediate mandibular reconstruction use of titanium plate reconstructive system and musculocutaneous pectoralis mayor flap / J.O. Guerrissi, G.A. Taborda // J. of Craniomaxillofacial Surgery. – 2000. – Vol. 28. – P. 284-285.

116. Hanna, E. Intensive chemoradiotherapy as a primary treatment for organ preservation in patients with advanced cancer of the head and neck: efficacy, toxic effects, and limitations / E. Hanna, M. Alexiou, J. Morgan [et al.] // Arch. Otolaryngol. Head. Neck. Surg. – 2004. – Vol. 130, № 7. – P. 861-867.

117. Harrison, D. The questionable value of total glossectomy / D. Harrison // Head. Neck. Surg. – 1983. – Vol. 6, № 2. – P. 632-638.

118. Harrison, L.B. Base-of-tongue cancer treated with external beam irradiation plus brachytherapy: oncologic and functional outcome / L.B. Harrison, M.J. Zelefsky, R.B. Sessions [et al.] // Radiology. – 1992. – Vol. 184, № 1. – P. 267-270.

119. Harrison, L.B. Long term results of primary radiotherapy with/without neck dissection for squamous cell cancer of the base of tongue / L.B. Harrison, H.J. Lee, D.G. Pfister [et al.] // Head. Neck. – 1998. – Vol. 20, № 8. – P. 668-673.

120. Hitt, R. Randomised phase clinical trials of induction chemotherapy with either cisplatin\5-fluoracil or docetaxel\cisplatin\5-fluoracil followed by hemoradiotherapy for patients with unresectable locally advanced head and neck cancer / R. Hitt // American society of clinical oncology : 42nd meeting, 2006.

121. Ho, A.S. Decision making in the management of recurrent head and neck cancer [Electronic Resources] / A.S. Ho, D.H. Kraus, I. Ganly [et al.] // Head. Neck. – 2013. –Mar. 8. – URL : doi: 10.1002/hed.23227.

122. Horiot, J.C. Hyperfractionation versus conventional fractionation in oropharyngeal carcinoma: final analysis of a randomized trial of the EORTC cooperative group of radiotherapy / J.C. Horiot, R. Le Fur, T. N'Guyen [et al.] // Radiother Oncol. –1992. – Vol. 25, № 4. – P. 231-241.

123. Hoyo, J.A. Primary mandibular reconstruction with bridging plates / J.A. Hoyo, J.F. Sanroman, P.R. Bueno [et al.] // J. of Cranio-Maxillofacial Surgery. – 1994. – Vol. 22, № 1. – P. 43-48.

124. Hughes, C.J. Management of occult neck metastases in oral cavity squamous carinoma / C.J. Hughes, O. Gallo, R.H. Spiro [et al.] // Am. J. Surg. – 1993. – Vol. 166, № 4. – P. 380-383.

125. Imola, M.J. Technetium 99m single positron emission computed tomography scanning for assessing mandible invasion in oral cavity cancer / M.J. Imola, M. Gapany, F. Grund [et al.] // Laryngoscope. – 2001. – Vol. 111, № 3. – P. 373-381.

126. Kim, A.J. Salvage surgery with free flap reconstruction: factors affecting outcome after treatment of recurrent head and neck squamous carcinoma / A.J. Kim, J.D. Suh, J.A. Sercarz [et al.] // Laryngoscope. – 2007. – Vol. 11, № 6 – P. 1019-1023.

127. Koutcher, L. Concurrent cisplatin and radiation versus cetuximab and radiation for locally advanced head-and-neck cancer / L. Koutcher, L.E. Sherman, M. Furyet [et al.] // Int. J. Radiat. Oncol. Biol. Phys. – 2011. – Vol. 81, № 4. – P. 915-922.

128. Lam, K.H. Mandibular invasion in carcinoma of the lower alveolus / K.H. Lam, L.K. Lam, C.M. Ho [et al.] // Am. J. Otolaryngol. – 1999. – Vol. 20, № 5. – P. 267-272.

129. Lango, M.N. Controversies in surgical management of the node-positive neck after chemoradiation / M.N. Lango, J.N. Myers, A.S. Garden // Semin. Radiat. Oncol. – 2009. – Vol. 19, № 1. – P. 24-28.

130. Larson, D.L. Major complications of radiotherapy in cancer of the oral cavity and oropharynx. A 10 year retrospective study // D.L. Larson, R.D. Lindberg, E. Lane [et al.] // Am. J. Surg. – 1983. – Vol. 146, № 4. – P. 531-536.

131. Lavertu, P. Comparison of surgical complications after organ-preservation therapy in patients with stage III or IV squamous cell head and neck cancer / P. Lavertu, J.P. Bonafede, D.J. Adelstein [et al.] // Arch. Otolaryngol. Head. Neck. Surg. –1998. – Vol. 124, № 4. – P. 401-406.

132. Lee, N. Salvage re-irradiation for recurrent head and neck cancer / N. Lee, K. Chan, J.E. Bekelman [et al.] // Int. J. Radiat. Oncol. Biol. Phys. – 2007. – Vol. 68, № 3. – P. 731-740.

133. Leemans, C.R. Discontinuous vs in-continuity neck dissection in carcinoma of the oral cavity/ C.R. Leemans, R. Tiwari, J.J. Nauta [et al.] // Arch. Otolaryngol. Head. Neck. Surg. – 1991. – Vol. 117, № 9. – P. 1003-1006.

134. Lim, Y.C. Distributions of cervical lymph node metastases in oropharyngeal carcinoma: therapeutic implications for the N0 neck / Y.C. Lim, B.S. Koo, J.S. Lee [et al.] // Laryngoscope. – 2006. – Vol. 116, № 7. – P. 1148-1152.

135. Lim, Y.C. Treatment of contralateral N0 neck in early squamous cell carcinoma of the oral tongue: elective neck dissection versus observation / Y.C. Lim, J.S. Lee, B.S. Koo [et al.] // Laryngoscope. – 2006. – Vol. 116, № 3. – P. 461-465.

136. Liu, J.C. Surgical technique refinements in head and neck oncologic surgery / J.C. Liu, J.P. Shah // J. Surg. Oncol. – 2010. – Vol. 101, № 8. – P. 661-668.

137. Lok, B.H. Intensity-modulated radiation therapy in oropharyngeal carcinoma: effect of tumor volume on clinical outcomes / B.H. Lok, J. Setton, N.

Caria [et al.] // Int. J. Radiat. Oncol. Biol. Phys. – 2012. – Vol. 82, № 5. – P. 1851-1857.

138. Loree, T.R. Significance of positive margins in oral cavity squamous carcinoma // T.R. Loree, E.W. Strong // Am. J. Surg. – 1990. – Vol. 160, № 4. – P. 410-414.

139. Lotfi, C.J. Risk factors for surgical-site infections in head and neck cancer surgery / C.J. Lotfi, C.R. de Cavalcanti, A.M. Costa e Silva [et al.] // Otolaryngo. Head. Neck. Surg. –2008. – Vol. 138, № 1. – P. 74-80.

140. Mabanta, S.R. Salvage treatment for neck recurrence after irradiation alone for head and neck squamous cell carcinoma with clinically positive neck nodes / S.R. Mabanta, W.M. Mendenhall, S.P. Stringer [et al.] // Head. Neck. – 1999. – Vol. 21, № 7. – P. 591-594.

141. Marchetta, F.C. The periosteum of the mandible and intraoral carcinoma // F.C. Marchetta, K. Sako, J.B. Murphy // Am. J. Surg. – 1971. – Vol. 122, № 6. – P. 711-713.

142. Marunick, M.T. Masticatory function in hemimandibulectomy patients / M.T. Marunick, B.E. Mathes, B.B. Klein // J. Oral. Rehabil. – 1992. – Vol. 19, № 3. – P. 289-295.

143. Marur, S. Head and neck cancer: changing epidemiology, diagnosis, and treatment // S. Marur, A.A. Forastiere // Mayo Clin. Proc. – 2008. – Vol. 83, № 4. – P. 489-501.

144. McGregor, A.D. Routes of entry of squamous cell carcinoma to the mandible / A.D. Mc Gregor, D.G. MacDonald // Head Neck Surg. – 1988. – Vol. 10, № 5. – P. 294-301.

145. McGregor, I.A. A «defensive» approach to the island pectoralis major myocutaneous flap / I.A. Mc Gregor // Br. J. Plast. Surg. – 1981. – Vol. 34, № 4. – P. 435-437.

146. McGregor, I.A. Mandibular osteotomy in the surgical approach to the oral cavity / I.A. Mc Gregor, D.G. MacDonald // Head. Neck. Surg. – 1983. – Vol. 5, № 5. – P. 457-462.

147. McGregor, I.A. The pursuit of function and cosmesis in managing oral cancer / I.A. Mc Gregor // Br. J. Plast. Surg. – 1993. – Vol. 46, № 1 – P. 22-31.

148. Mendenhall, W.M. Altered fractionation in definitive irradiation of squamous cell carcinoma of the head and neck / W.M. Mendenhall, R.J. Amdur, D.W. Siemann [et al.] // Curr. Opin. Oncol. – 2000. – Vol. 12, № 3. – P. 207-214.

149. Montero, P.H. Changing trends in smoking and alcohol consumption in patients with oral cancer treated at Memorial Sloan-Kettering Cancer Center from 1985 to 2009 / P.H. Montero, P.D. Patel, F.L. Palmer [et al.] // Arch. Otolaryngol. Head. Neck. Surg. – 2012. – Vol. 138, № 9. – P. 817-822.

150. Mukherji, S.K. CT detection of mandibular invasion by squamous cell carcinoma of the oral cavity / S.K. Mukherji, D.L. Isaacs, A. Creager [et al.] // AJR. Am. J. Roentgenol. – 2001. – Vol. 177, № 1. – P. 237-243.

151. Müller, H. Mandibular invasion by oral squamous cell carcinoma. Clinical aspects / H. Müller, P.J. Slootweg // J. Craniomaxillofac. Surg. – 1990. – Vol. 18, № 2. – P. 80-84.

152. Muñoz Guerra, M.F. Marginal and segmental mandibulectomy in patients with oral cancer: a statistical analysis of 106 cases // M.F. Muñoz Guerra, L. Naval Gías, F.R. Campo [et al.] // J. Oral. Maxillofac. Surg. – 2003. – Vol. 61, № 11. – P. 1289-1296.

153. Murthy, V. Analysis of prognostic factors in 1180 patients with oral cavity primary cancer treated with definitive or adjuvant radiotherapy // V. Murthy, J.P. Agarwal, S.G. Laskar [et al.] // J. Cancer. Res. Ther. – 2010. – Vol. 6, № 3. – P. 282-289.

154. Muscatello, L. Marginal mandibulectomy in oral cancer surgery: a 13-year experience / L. Muscatello, R. Lenzi, R. Pellini [et al.] // Eur. Arch. Otorhinolaryngol. – 2010. –Vol. 267, № 5. – P. 759-764.

155. O'Brien, C.J. Influence of bone invasion and extent of mandibular resection on local control of cancers of the oral cavity and oropharynx / C.J. O'Brien, J.R. Adams, E.B. McNeil [et al.] // Int. J. Oral. Maxillofac. Surg. – 2003. – Vol. 32, № 5. – P. 492-497.

156. O'Brien, C.J. Invasion of the mandible by squamous carcinomas of the oral cavity and oropharynx / C.J. O'Brien, R.L. Carter, K.C. Soo [et al.] // Head Neck Surg. – 1986. – Vol. 8, № 4. – P. 247-256.

157. Parsons, J.T. Carcinoma of the base of the tongue: results of radical irradiation with surgery reserved for irradiation failure / J.T. Parsons, R.R. Million, N.J. Cassisi // Laryngoscope. –1982. – Vol. 92, № 6, Pt. 1. –P. 689-696.

158. Perry, D.J. High-dose-rate intraoperative radiation therapy for recurrent head-and-neck cancer / D.J. Perry, K. Chan, S. Wolden [et al.] // Int. J. Radiat. Oncol. Biol. Phys. – 2010. – Vol. 76, № 4. – P. 1140-1146.

159. Peters, L.J. Evaluation of the dose for postoperative radiation therapy of head and neck cancer: first report of a prospective randomized trial / L.J. Peters, H. Goepfert, K.K. Ang [et al.] // Int. J. Radiat. Oncol. Biol. Phys. – 1993. – Vol. 26, № 1. – P. 3-11.

160. Pfister, D.G. Organ-function preservation in advanced oropharynx cancer: results with induction chemotherapy and radiation / D.G. Pfister, L.B. Harrison, E.W. Strong [et al.] // J. Clin. Oncol. – 1995. – Vol. 13, № 3. – P. 671-680.

161. Pfister, D.G. The role of chemotherapy in the curative treatment of head and neck cancer // D.G. Pfister, A.R. Shaha, L.B. Harrison //Surg. Oncol. Clin. N. Am. – 1997. – Vol. 6, № 4. – P. 749-768.

162. Pignon, J.P. Chemotherapy added to locoregional treatment for head and neck squamous-cell carcinoma: three meta-analyses of updated individual data. MACH-NC Collaborative Group. Meta-Analysis of Chemotherapy on Head and Neck Cancer / J.P. Pignon, J. Bourhis, C. Domenge [et al.] // Lancet. – 2000. – Vol. 355, № 9208. – P. 949-955.

163. Rao, L.P. Mandibular conservation in oral cancer / L.P. Rao, M. Shukla, V. Sharma [et al.] // Surg. Oncol. – 2012. – Vol. 21, № 2. – P. 109-118.

164. Rao, L.P. Mandibular invasion in oral squamous cell carcinoma: investigation by clinical examination and orthopantomogram / L.P. Rao, S.R. Das,

A. Mathews [et al.] // Int. J. Oral. Maxillofac. Surg. – 2004. – Vol. 33, № 5. – P. 454-457.

165. Rapidis, A.D. Major advances in the knowledge and understanding of the epidemiology, aetiopathogenesis, diagnosis, management and prognosis of oral cancer / A.D. Rapidis, P. Gullane, J.D. Langdon [et al.] // Oral. Oncol. – 2009. – Vol. 45, № 4-5. – P. 299-300.

166. Rodrigo, J.P. Comparison of three prophylactic antibiotic regimens in clean-contaminated head and neck surgery / J.P. Rodrigo, J.C. Alvarez, J.R. Gómez [et al.] // Head Neck. – 1997. – Vol. 19, № 3. – P. 188-193.

167. Rodrigo, J.P. Management of the clinically negative neck in early-stage head and neck cancers after transoral resection / J.P. Rodrigo, J.P. Shah, C.E. Silver [et al.] // Head Neck. – 2011. – Vol. 33, № 8. – P. 1210-1219.

168. Sanabria, A. Predictive factors for complications in elderly patients who underwent head and neck oncologic surgery // A. Sanabria, A.L. Carvalho, R.L. Melo [et al.] // Head Neck. – 2008. – Vol.30, № 2. – 170-177.

169. Scully, C. International Consortium on Head and Neck Cancer Awareness (ICOHANCA) / C. Scully, P. Boyle, T. Day [et al.] //Oral. Oncol. – 2007. – Vol. 43, № 9. – 841-842.

170. Setton, J. Intensity-modulated radiotherapy in the treatment of oropharyngeal cancer: an update of the Memorial Sloan-Kettering Cancer Center experience // J. Setton, N. Caria, J. Romanyshyn [et al.] // Int. J. Radiat. Oncol. Biol. Phys. – 2012. – Vol. 82, № 1. – P. 291-298.

171. Shah, J.P. Complications of the pectoralis major myocutaneous flap in head and neck reconstruction / J.P. Shah, V. Haribhakti, T.R. Loree [et al.] // Am. J. Surg. – 1990. – Vol. 160, № 4. – P. 352-355.

172. Shah, J.P. Current concepts in management of oral cancer-surgery / J.P. Shah, Z. Gil // Oral. Oncol. – 2009. – Vol. 45, № 4-5. – P. 394-401.

173. Shah, J.P. Surgical approaches to the oral cavity primary and neck / J.P. Shah // Int. J. Radiat. Oncol. Biol. Phys. – 2007. – Vol. 69, Suppl. 2. –S. 15-188.

174. Shah, J.P. The patterns of cervical lymph node metastases from squamous carcinoma of the oral cavity / J.P. Shah, F.C. Candela, A.K. Poddar // Cancer. – 1990. – Vol. 66, № 1. – P. 109-113.

175. Shah, J.P. The role of marginal mandibulectomy in the surgical management of oral cancer / J.P. Shah // Arch. Otolaryngol. Head. Neck. Surg. – 2002. – Vol. 128, № 5. – P. 604-605.

176. Shah, N.G. Molecular alterations in oral carcinogenesis: significant risk predictors in malignant transformation and tumor progression / N.G. Shah, T.I. Trivedi, R.A. Tankshali [et al.] // Int. J. Biol. Markers. – 2007 – Vol. 22, № 2. – P. 132-143.

177. Shaha, A.R. Marginal mandibulectomy for carcinoma of the floor of the mouth / A.R. Shaha // J. Surg. Oncol. – 1992. – Vol. 49, № 2. –P. 116-119.

178. Shaha, A.R. Preoperative evaluation of the mandible in patients with carcinoma of the floor of mouth / A.R. Shaha // Head Neck. – 1991. – Vol. 13, № 5. – P. 398-402.

179. Shuman, A.G. Clinical ethics consultation in patients with head and neck cancer [Electronic Resources] / A.G. Shuman, M.S. McCabe, J.J. Fins [et al.] // Head. Neck. – 2012. – Nov. 17. – URL : doi: 10.1002/hed.23204.

180. Spiro, R.H. Mandibular "swing" approach for oral and oropharyngeal tumors. / R.H. Spiro, F.P. Gerold, E.W. Strong // Head. Neck. Surg. – 1981. – Vol. 3, № 5. – P. 371-378.

181. Spiro, R.H. Mandibulotomy approach to oropharyngeal tumors / R.H. Spiro, F.P. Gerold, J.P. Shah [et al.] // Am. J. Surg. – 1985. – Vol. 150, № 4. – P. 466-469.

182. Stambuk, H.E. Oral cavity and oropharynx tumors / H.E. Stambuk, S. Karimi, N. Lee [et al.] // Radiol. Clin. North. Am. – 2007. – Vol. 45, № 1. – P. 1-20.

183. Steele, T.O. Early detection of premalignant lesions and oral cancer / T.O. Steele, A. Meyers // Otolaryngol. Clin. North. Am. –2011. – Vol. 44, № 1. – P. 221-229.

184. Totsuka, Y. Mandibular involvement by squamous cell carcinoma of the lower alveolus: analysis and comparative study of histologic and radiologic features / Y. Totsuka, Y. Usui, K. Tei. [et al.] // Head. Neck. – 1991. – Vol. 13, № 1. – P. 40-50.

185. Van Cann, E.M. Assessment of mandibular invasion of squamous cell carcinoma by various modes of imaging: constructing a diagnostic algorithm / E.M. Van Cann, R. Koole, W.J. Oyen [et al.] // Int. J. Oral. Maxillofac. Surg. – 2008. – Vol. 37, № 6. – P. 535-541.

186. Vokes, E.E. The use of concurrent chemotherapy and radiotherapy for locoregionally advanced head and neck cancer / E.E. Vokes, D.J. Haraf, M.S. Kies // Semin. Oncol. – 2000. – Vol. 27, № 4. – P. 34-38.

187. Wax, M.K. Marginal mandibulectomy vs segmental mandibulectomy: indications and controversies / M.K. Wax, D.A. Bascom, L.L. Myers // Arch. Otolaryngol. Head. Neck. Surg. – 2002. – Vol. 128, № 5. – P. 600-603.

188. Wolff, K.D. The diagnosis and treatment of oral cavity cancer // K.D. Wolff, M. Follmann, A. Nast // Dtsch. Arztebl. Int. – 2012. – Vol. 109, № 48. – P. 829-835.

189. Wong, L.Y. Salvage of recurrent head and neck squamous cell carcinoma after primary curative surgery // L.Y. Wong, W.I. Wei, L.K. Lam [et al.] // Head. Neck. – 2003. – Vol. 25, № 11. – P. 953-959.

190. Wong, R.J. The role of the head and neck surgeon in contemporary multidisciplinary treatment programs for advanced head and neck cancer / R.J. Wong, J.P. Shah // Curr. Opin. Otolaryngol. Head. Neck. Surg. –2010. –Vol. 18, № 2. – P. 79-82.

191. Zelefsky, M.J. Postoperative radiotherapy for oral cavity cancers: impact of anatomic subsite on treatment outcome / M.J. Zelefsky, L.B. Harrison, D.E. Fass [et al.] // Head. Neck. – 1990. – Vol. 12, № 6. – P. 470-475.