ГБУЗ САМАРСКИЙ ОБЛАСТНОЙ КЛИНИЧЕСКИЙ ОНКОЛОГИЧЕСКИЙ ДИСПАНСЕР

Местнораспространенный рак почки, осложненный опухолевым тромбозом нижней полой вены

Д.м.н., профессор, М.О. Воздвиженский

К.м.н., А.Л. Горбачев

Врач онколог-уролог отделения онкоурологии Трубин А.Ю.

Самара, 2017г.

Частота распространения опухолевого тромба в нижнюю полую вену

- Н.А. Лопаткин с соавт. (1994) наблюдали опухолевую инвазию в венозную систему у 16%, из которых у 7,3% поражение ограничивалось почечной веной и у 8,8% распространялось на нижнюю полую вену.

- Местнораспространенный рак почки, осложненный опухолевым тромбозом нижней полой вены составляет 4-10% от всех случаев данного заболевания (В.И. Чиссов 2009г.).

- Van Poppel с соавторами (2007) отмечали распространение опухолевого венозного тромбоза до почечной вены у 23% больных, до нижней полой вены у 7%.

- М.И. Давыдов, В.Б. Матвеев (2014) указывают на частоту венозной инвазии ПКР в 10%

- Собственные данные: из 2105 пациентов оперированных в СОКОД по поводу ПКР в 2010-2016гг. венозная инвазия выявлена у 121 больного (6%).

Виды опухолевых венозных тромбов в зависимости от протяженности и отношения к печеночным венам:

I. Поддиафрагмальные:

- Перирональные (почечная вена и каваренальный сегмент)
- Субпеченочные
- Внутрипеченочные (ретропеченочные)

II. Наддиафрагмальные (надпеченочные):

- Внутриперикардиальные (интраперикардиальный отдел НПВ)
- Внутрипредсердные
- Внутрижелудочковые

Частота распространения опухолевого тромба в разных отделах венозного русла

(Рак почки pT3bN1-0M0G1-3, Самарский онкологический диспансер, 2010-2016гг.)

Почечная вена		34 (28,1%)
Нижняя полая вена 31(72,1%)	Подпеченочный отдел	62 (51,2%)
	Ретропеченочный отдел	17 (14,1%)
	Внутриперикардиальный отдел	8 (6,6%)
Всего:		121 (живы 48,7%)

Принципы радикальной нефрэктомии (Robson, 1963)

- ***Первое:*** Использование оперативного доступа, позволяющего выполнить перевязку почечных сосудов до проведения манипуляций на почке
- ***Второе:*** Удаление почки единым блоком с опухолью, окружающей жировой клетчаткой и фасциями.
- ***Третье****:* Выполнение ипсилатеральной адреналэктомии независимо от локализации опухоли в почке при стадиях Т3 – Т4;
- ***Четвертое:*** Лимфодиссекция при раке правой почки включает в себя удаление латерокавальных, прекавальных, ретрокавальных и интераортокавальных лимфоузлов от диафрагмы до места слияния общих подвздошных вен;
- Этап лимфодиссекции в аортокавальном промежутке выполняется при удалении пораженной почки с любой стороны.
- ***Пятое:*** При раке левой почки лимфодиссекция включает в себя удаление латероаортальных, преаортальных, ретроаортальных и интераортокавальных групп лимфоузлов от диафрагмы до бифуркации аорты.

Варианты контроля НПВ в зависимости от вида опухолевого тромба

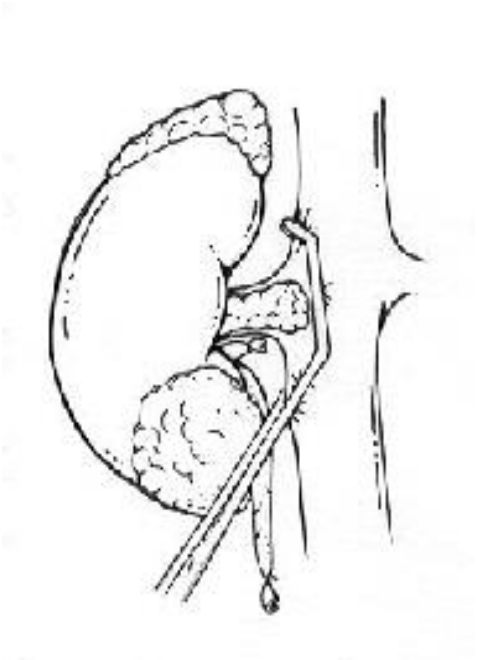

Перирональный

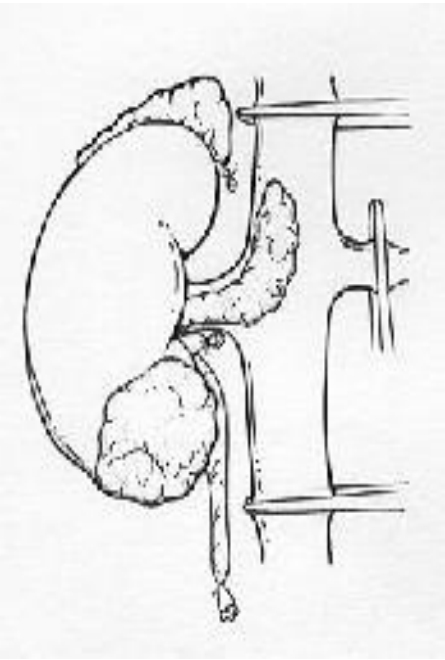

Подпеченочный

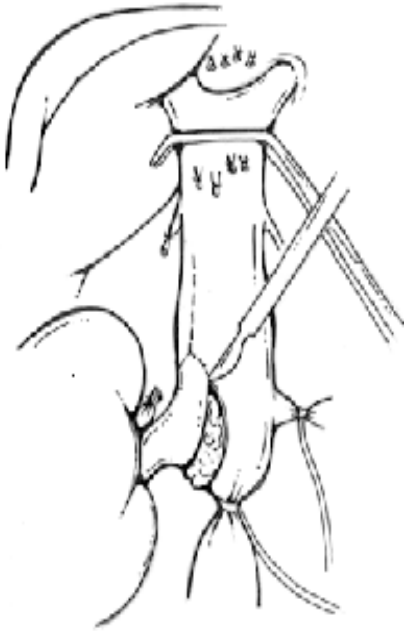

Ретропеченочный

1. Левая почечная вена с тромбом на турникете.
2. Пережата левая почечная артерия.

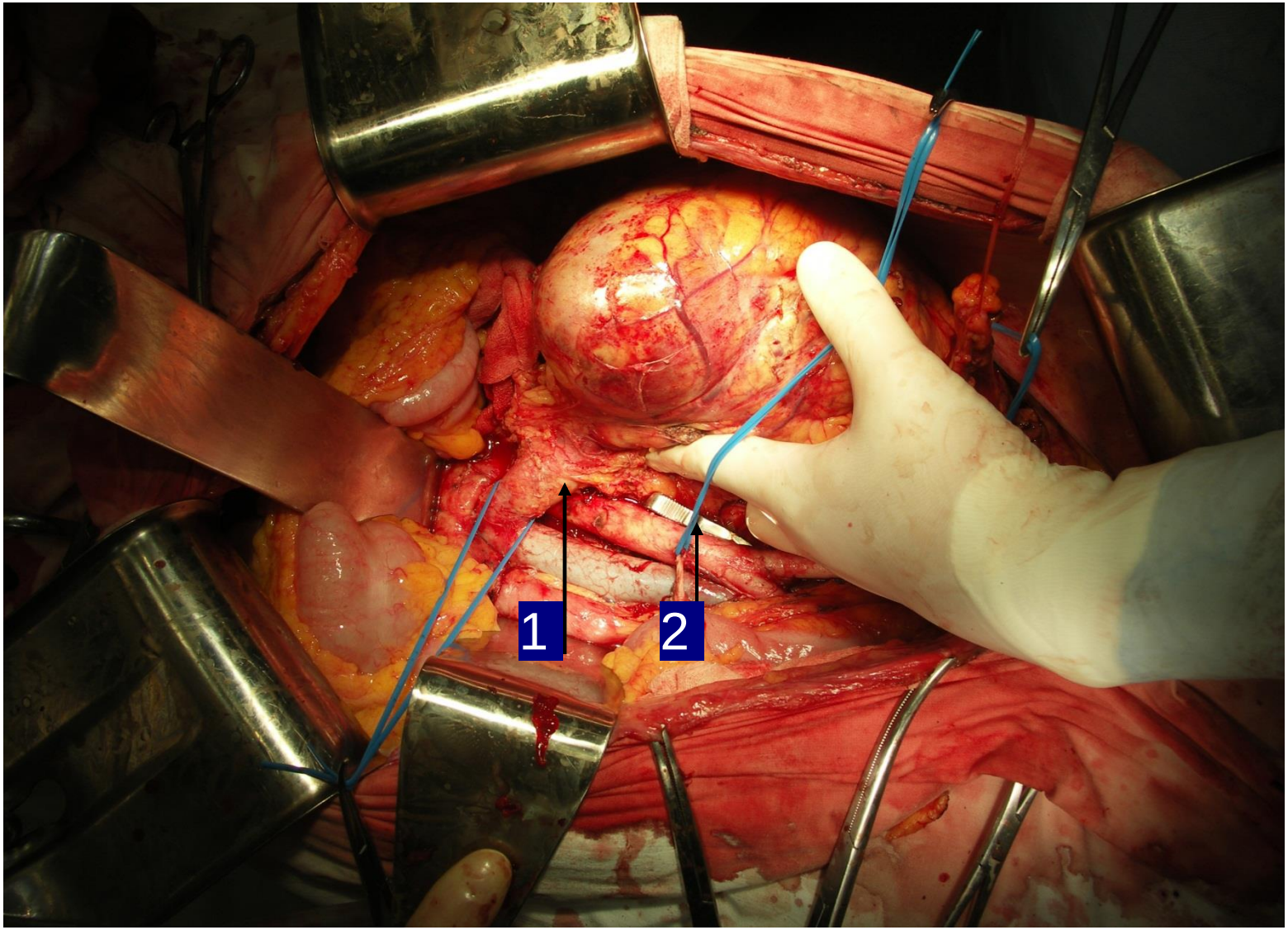

Уровни ретропеченочного и интраперикардиального сегментов НПВ.

Тромбы внутриперикардиального отдела НПВ. Кавограмма и МРТ-картина опухолевого тромба, достигающего правого предсердия

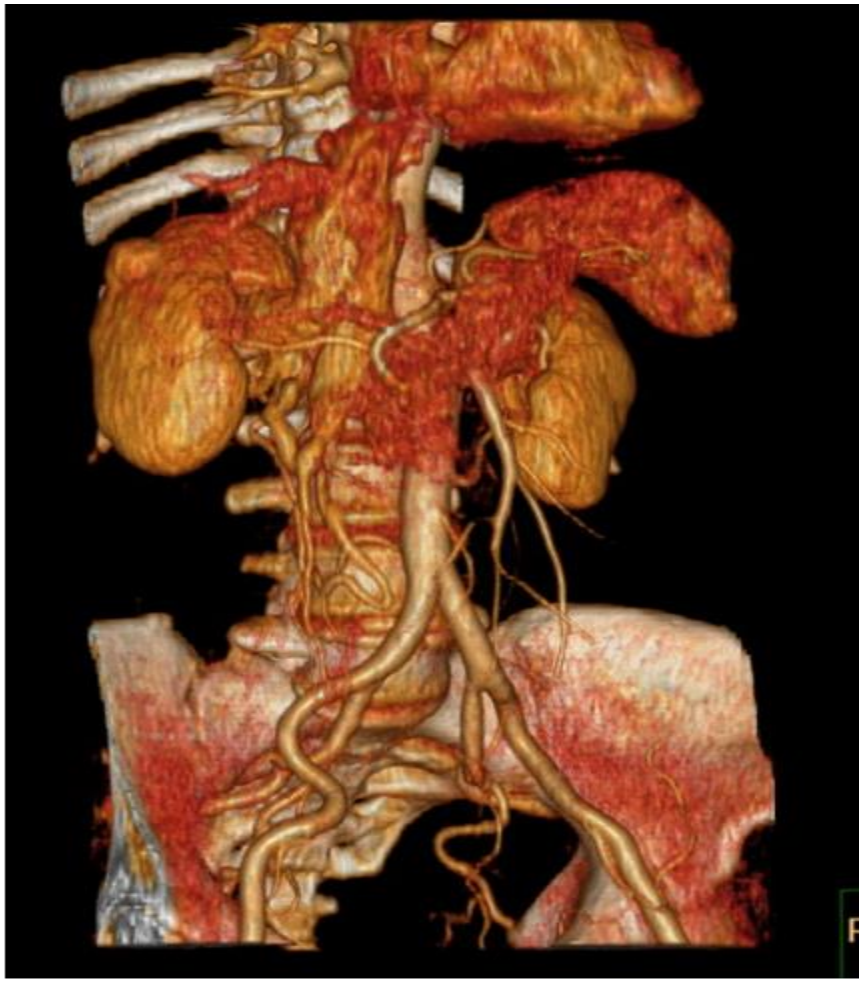

Поясничные вены – маленькие вены, создающие большие проблемы при мобилизации НПВ *(короткая длина, тонкая стенка, вариабельная локализация и впадение в НПВ по ее задне-латеральной поверхности).*

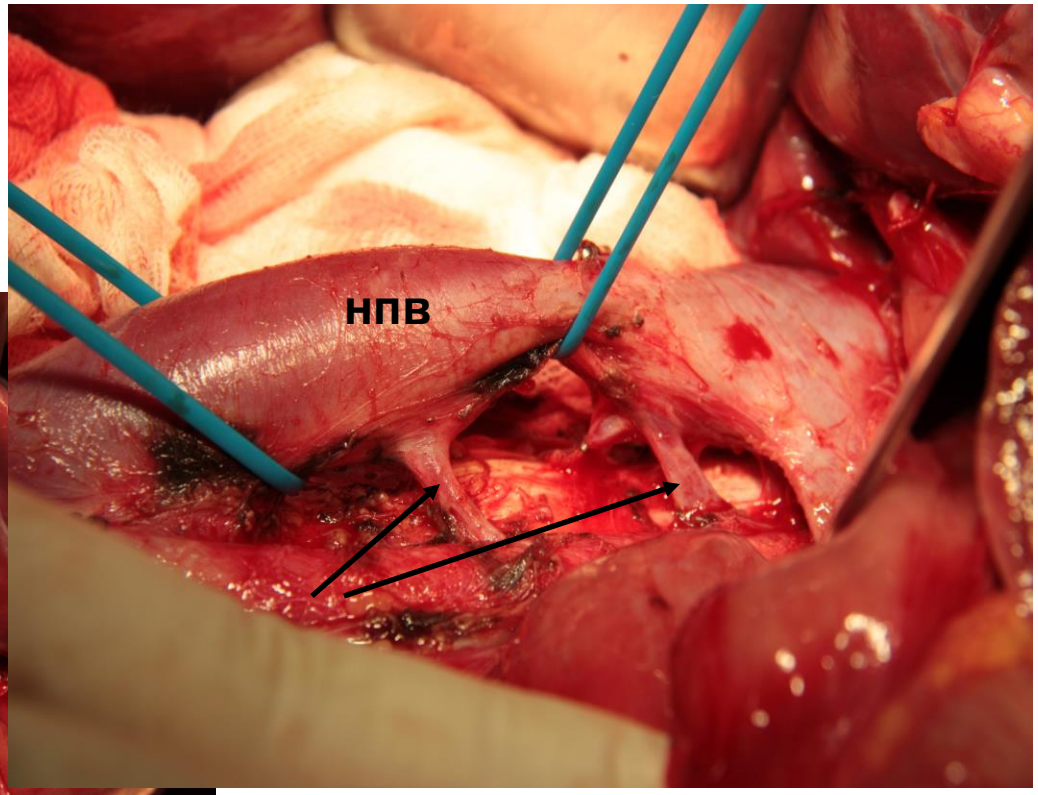

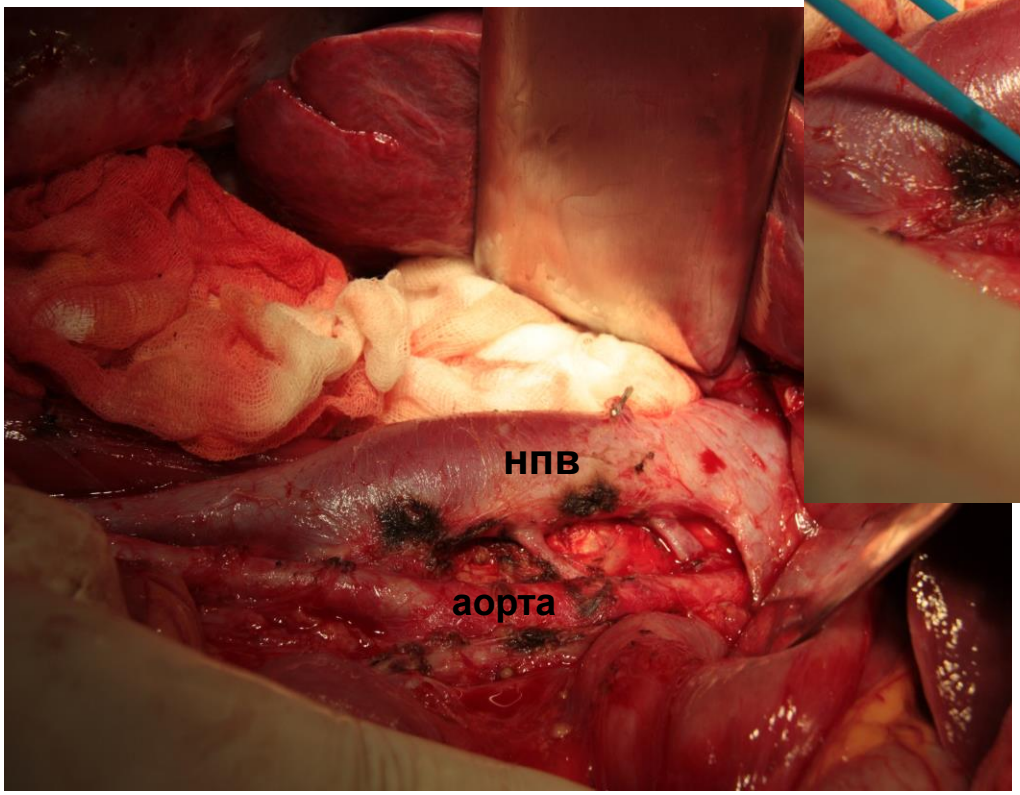

- ***Стрелками отмечены сегментарные поясничные вены***

Вариант наддиафрагмального (внутриперикардиального) распространения опухолевого тромба, что требует мобилизации печени *(собственное наблюдение).*

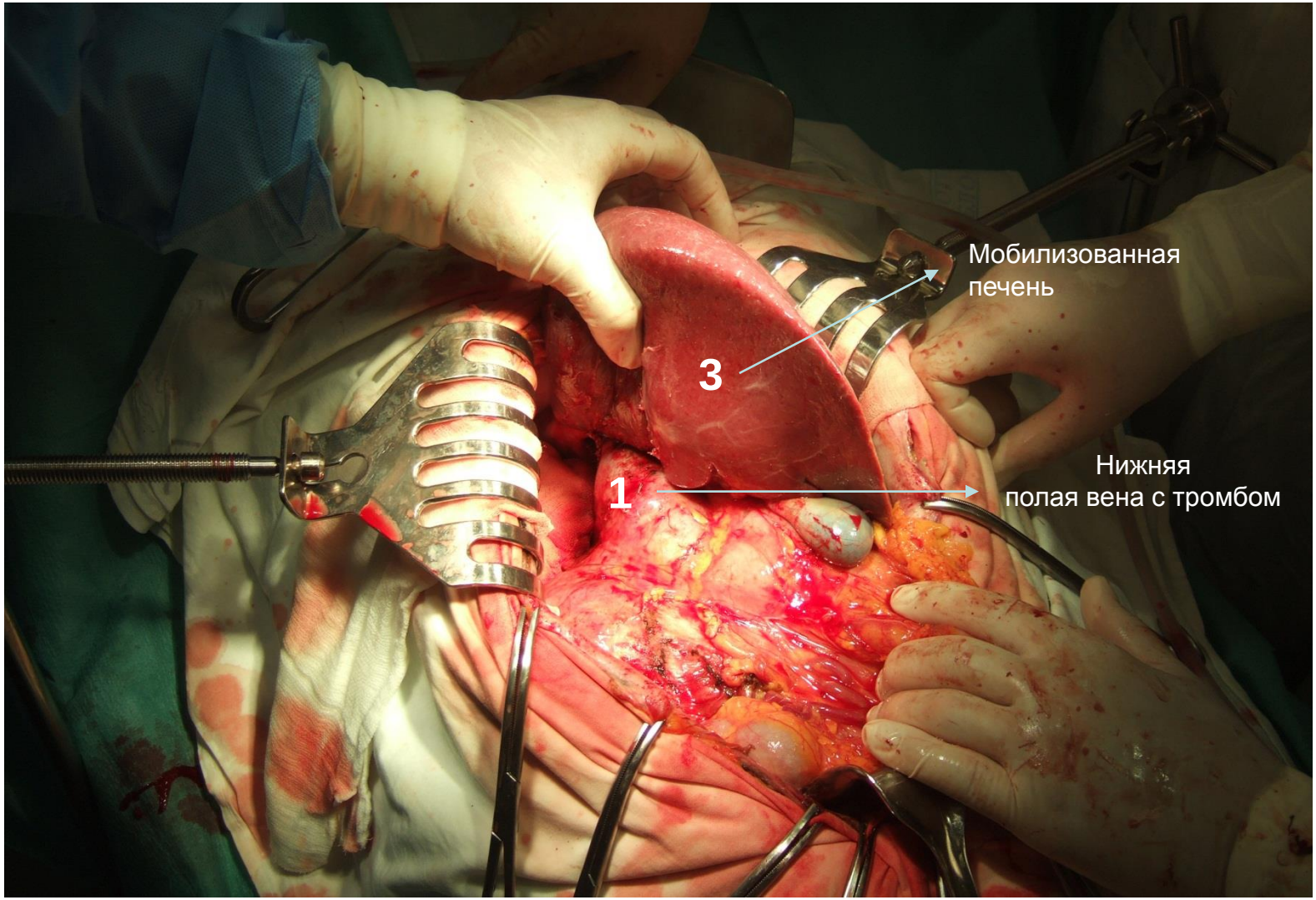

Доступ к внутриперикардиальному отделу НПВ
Возможность мануального контроля верхушки тромба.

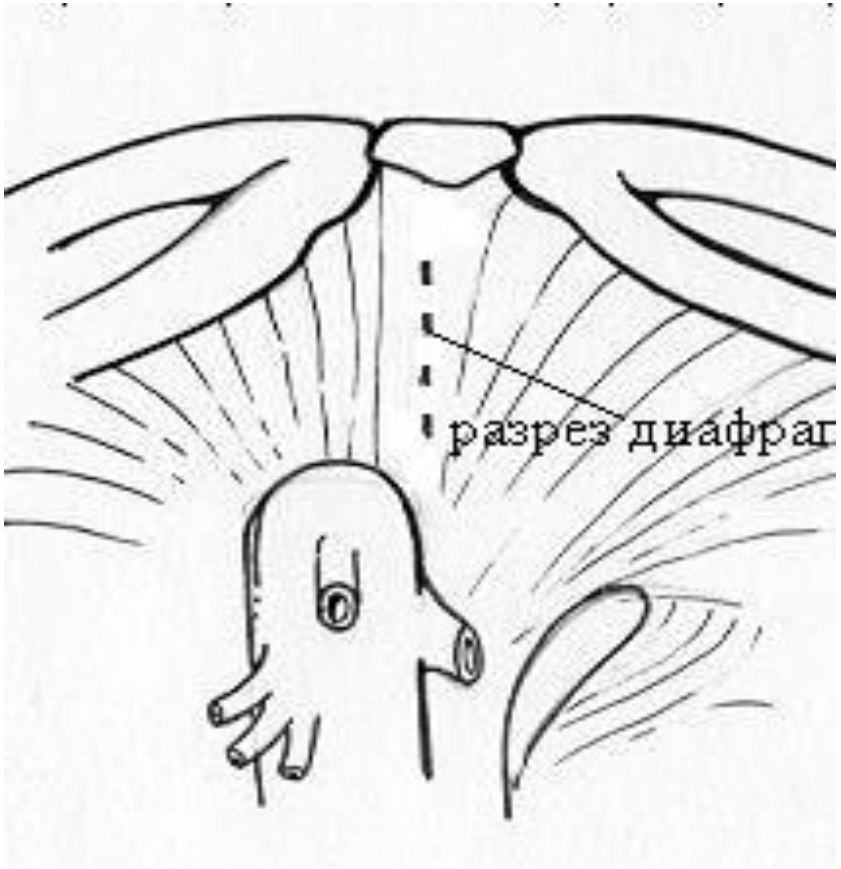

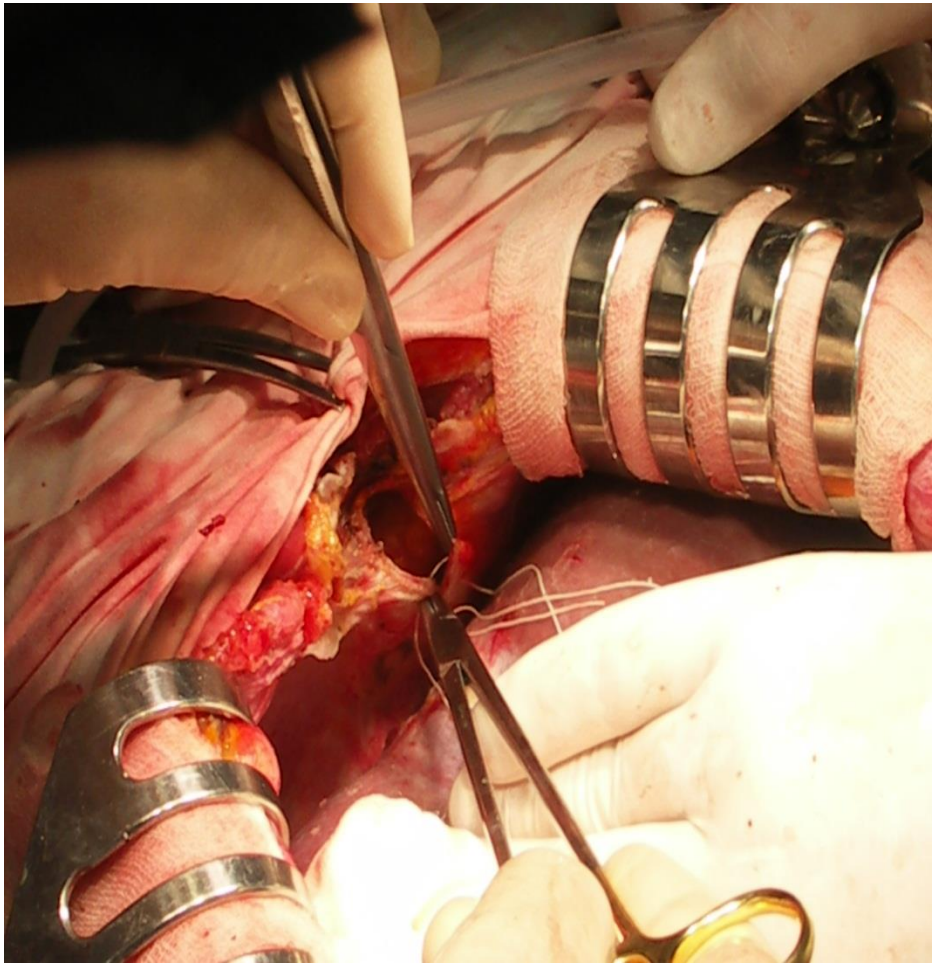

Этап операции: верхушка тромба низведена из внутриперикардиальной части НПВ в ретропеченочный отдел через трансдиафрагмальный доступ

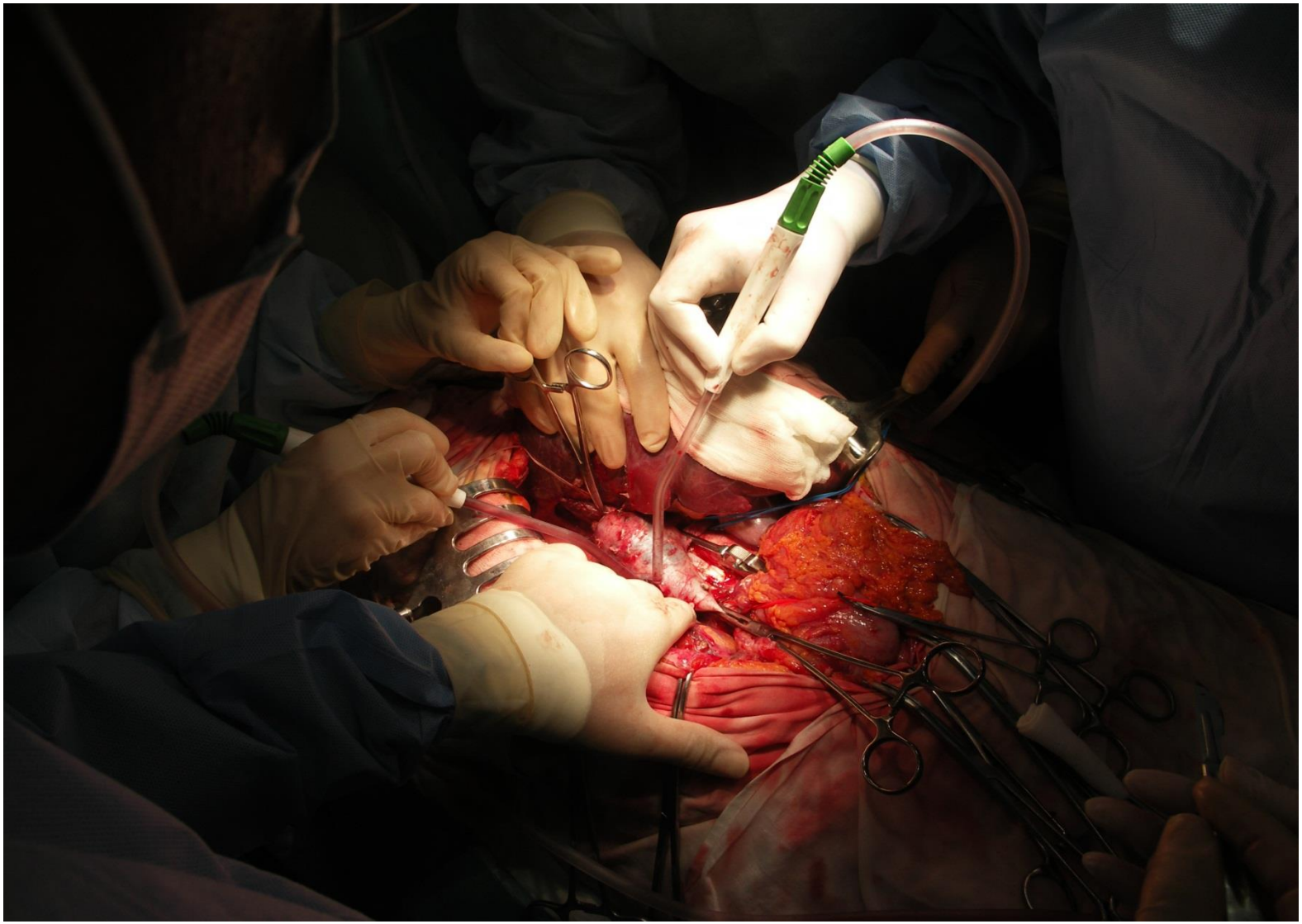

Выполнена резекция стенки НВП. Кюретаж тромботических отсевов интимы сосуда.

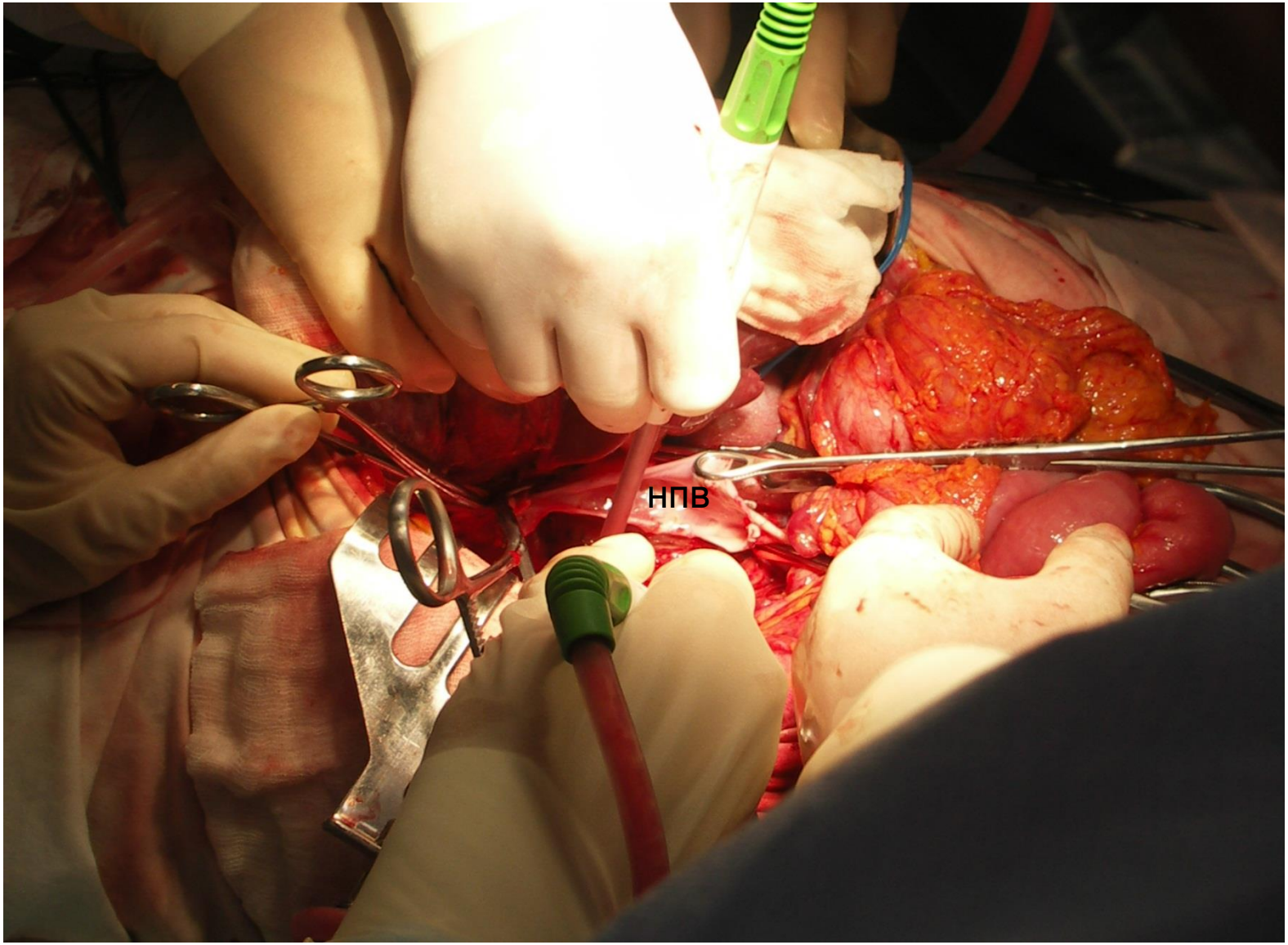

Макропрепарат. Стрелкой показана борозда под верхушкой тромба, соответствующая переходу НПВ через диафрагмальное кольцо.

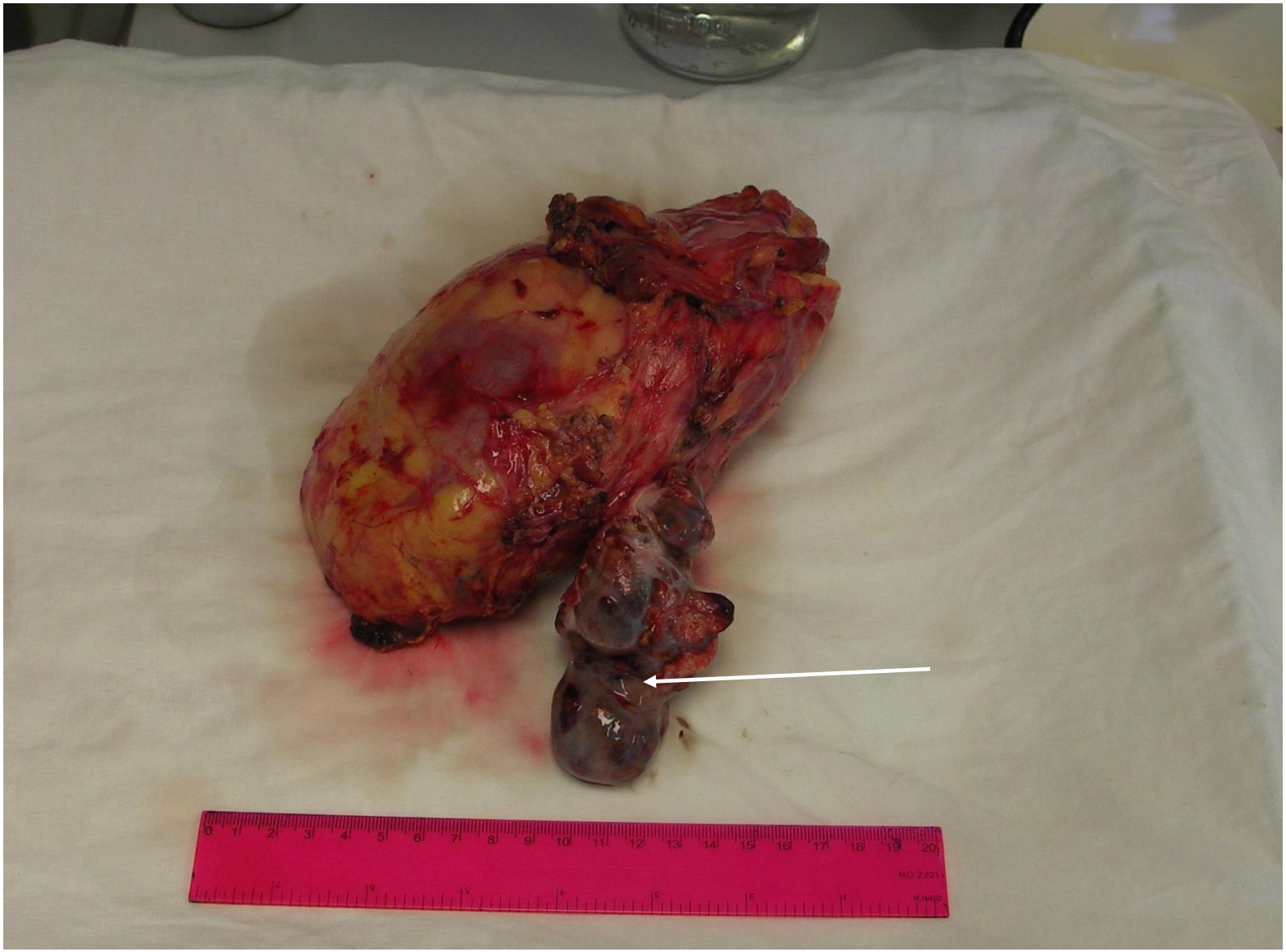

Пациент С, 53 лет.

- **Компьютерная томография с контрастным усилением:** в просвете нижней полой вены от уровня правой почечной вены и до правого предсердия, а также дистально, на протяжении до 20 мм, с распространением на правую печеночную вену, определяются тромботические массы.
- **Цветное допплеровское картирование висцеральных сосудов:** признаки окклюзирующего тромбоза правой почечной вены, неокклюзирующего тромбоза нижней полой вены с распространением в полость правого предсердия. Тромб подвижен на всем протяжении НПВ и в полости правого предсердия.
- **Эхокардиография:** опухолевый тромб в правом предсердии, без значимых нарушений внутрисердечной гемодинамики.
- **Коронарография:** стеноз передней межжелудочковой ветви левой коронарной артерии.

Операция

Радикальная нефрадреналэктомия справа с резекцией нижней полой вены, диафрагмотомия, перикардиотомия, тромбэктомия. Аорто-коронарное шунтирование передней межжелудочковой ветви левой коронарной артерии.

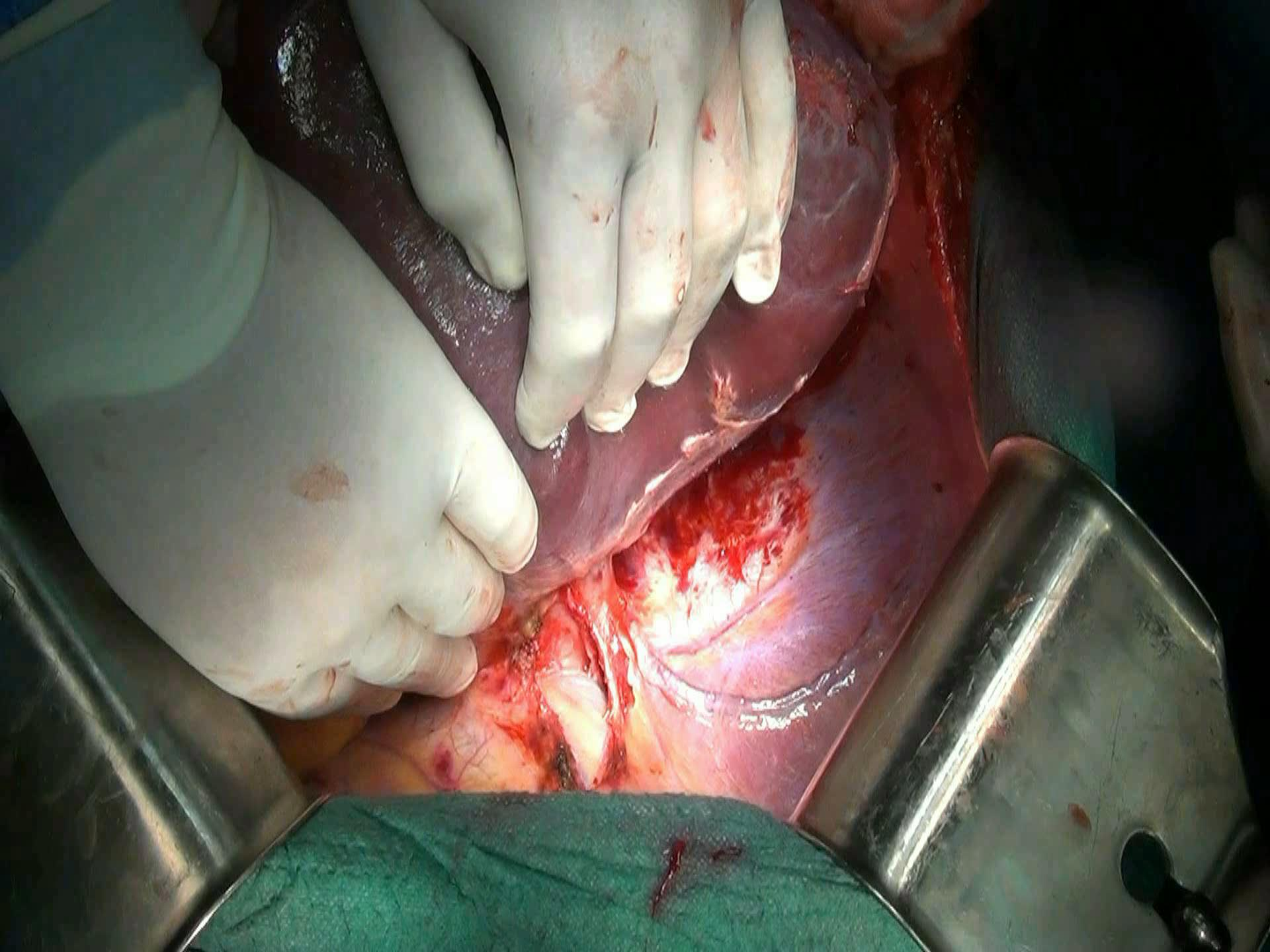

5-летняя выживаемость без признаков прогрессии составила 34,3% (по Каплану-Мейеру)

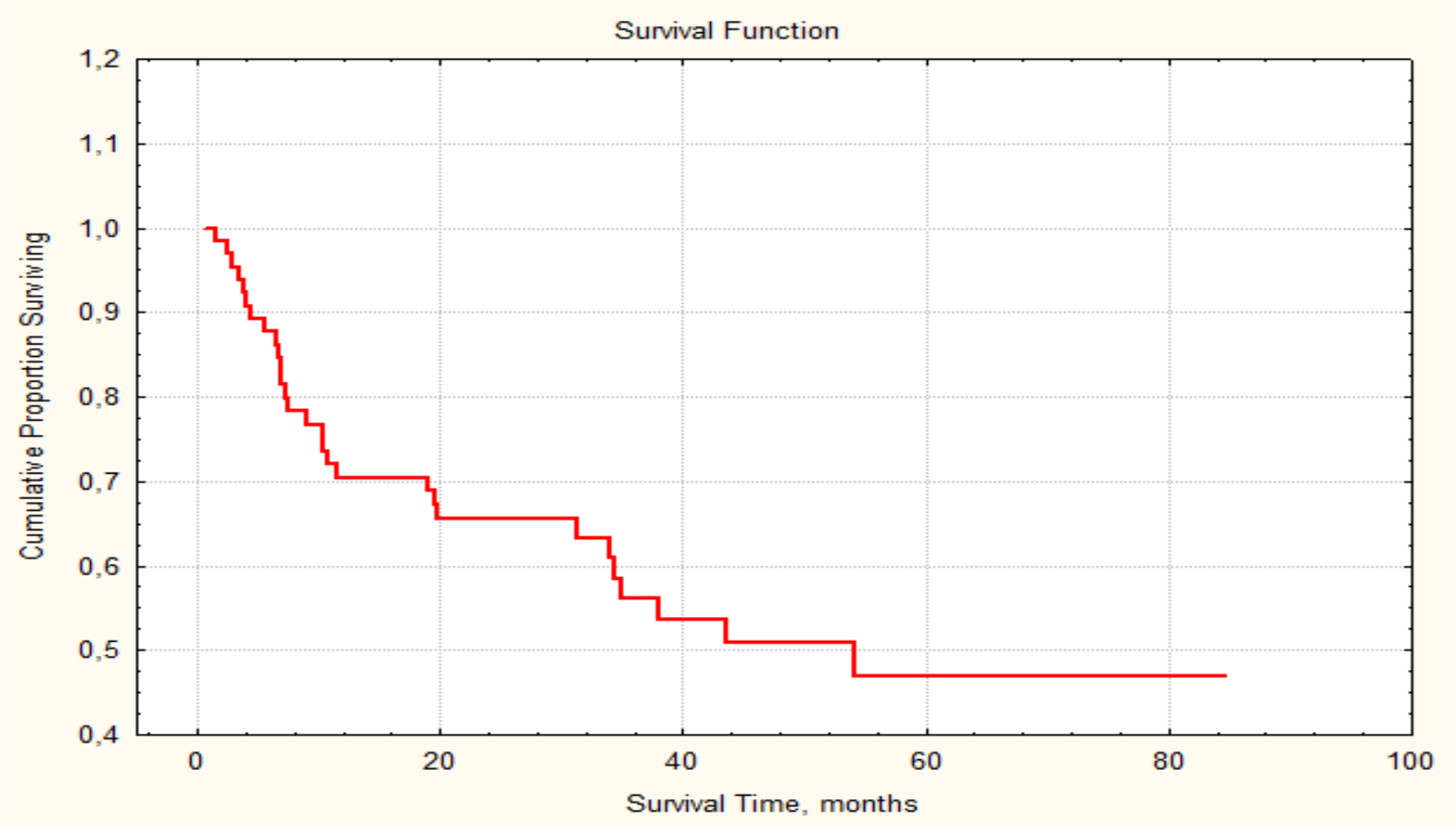

5-летняя общая выживаемость составила 47,6% (по Каплану-Мейеру)

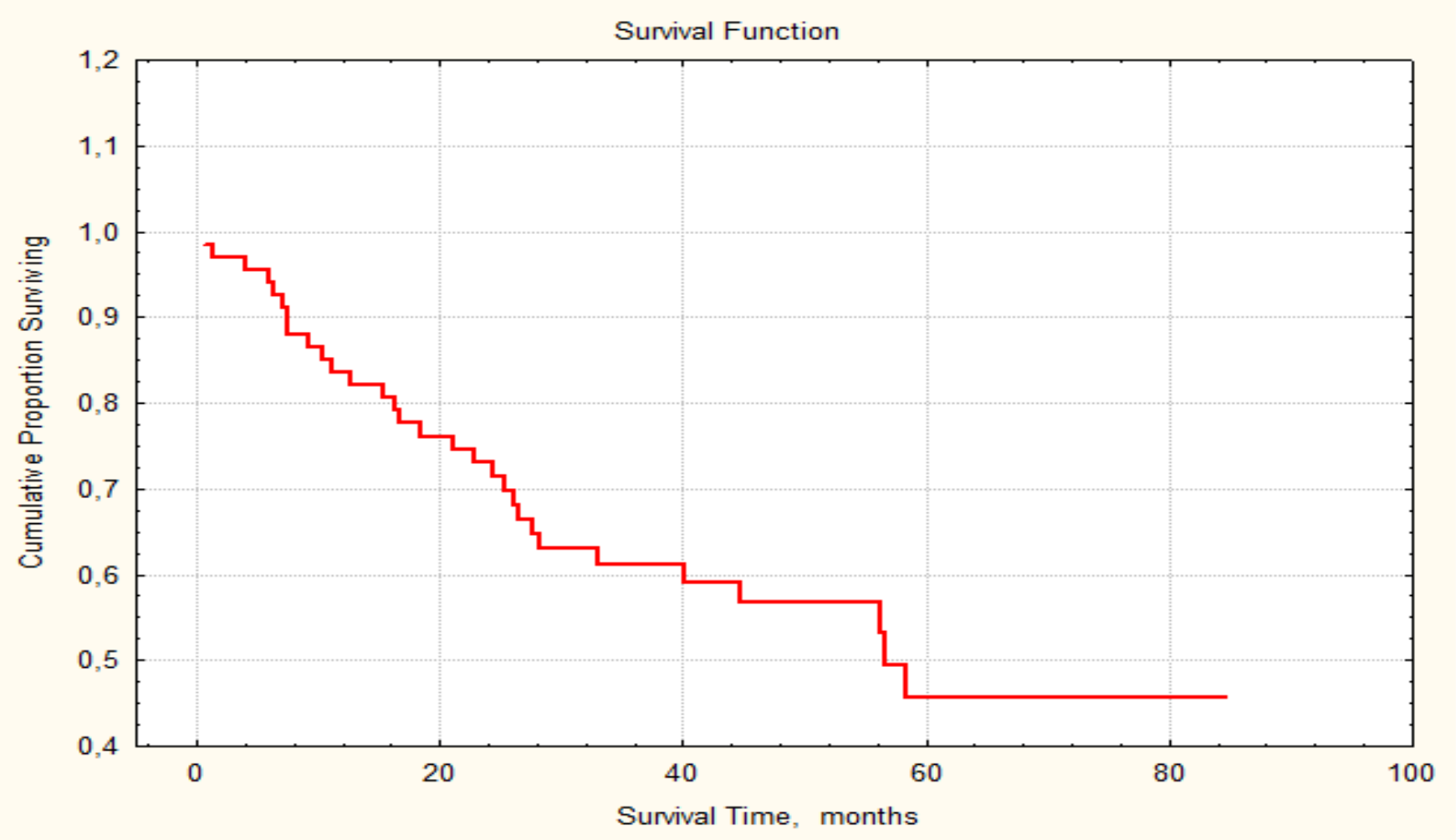

Выводы

- Главной особенностью операций при почечно-клеточном раке осложненном тромбозом нижней полой вены является обширное вмешательство на магистральных сосудах

- Сложность операции зависит от уровня распространения опухолевого тромба по НПВ

- Наличие квалифицированных специалистов и соответствующего оборудования позволяют выполнять радикальные вмешательства при любом уровне распространения опухолевого тромба ПКР

СПАСИБО ЗА ВНИМАНИЕ!