*Медицинский радиологический научный центр им. А.Ф. Цыба –
филиал федерального государственного бюджетного учреждения
«Национальный медицинский исследовательский радиологический центр»
Министерства здравоохранения Российской Федерации
(МРНЦ им. А.Ф. Цыба - филиал ФГБУ «НМИРЦ» Минздрава России)*

Минимально инвазивные видеоассистированные операции при высокодифференцированных опухолях щитовидной железы (MIVAT)

Методика

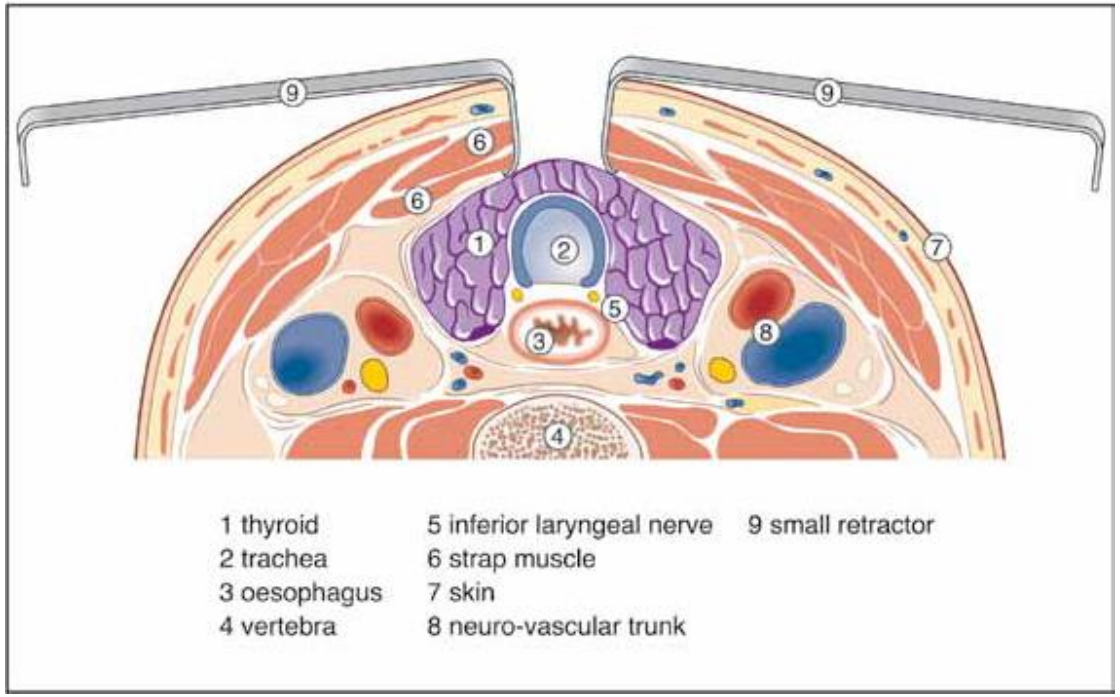

- Разрез кожи длиной 2-3 см на 2 см выше яремной выемки грудины.
- Разрез по белой линии 3-4 см, после чего края раны раздвигаются с помощью малых ретракторов.

Методика

- Подключается экзоскоп (оптика VITOM®, KARL STORZ) с углом видения 90°, который, в отличие от эндоскопа, не вводится в тело пациента, а располагается на рабочем расстоянии 25 - 75 см над операционным полем.
- Оптика фиксируется в нужном положении с помощью механической системы-держателя - отпадает необходимость во втором ассистенте.

Методика

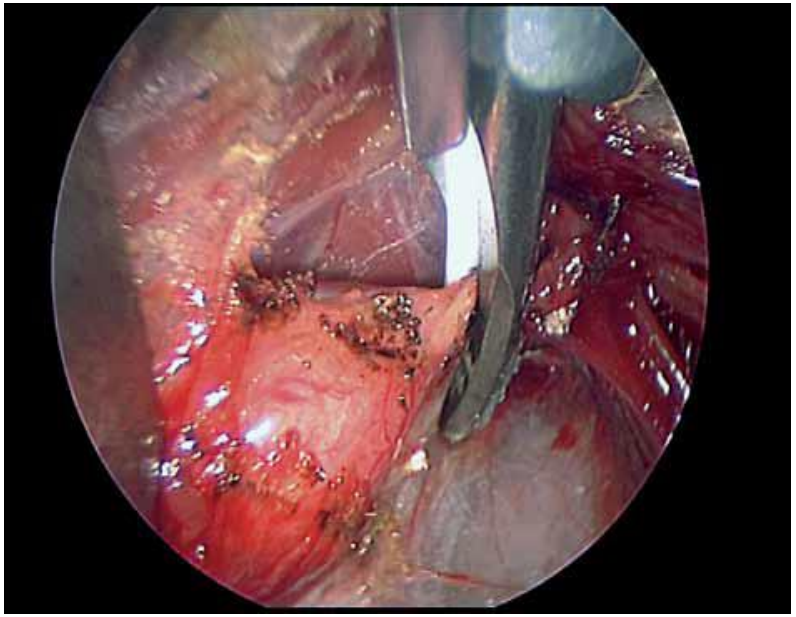

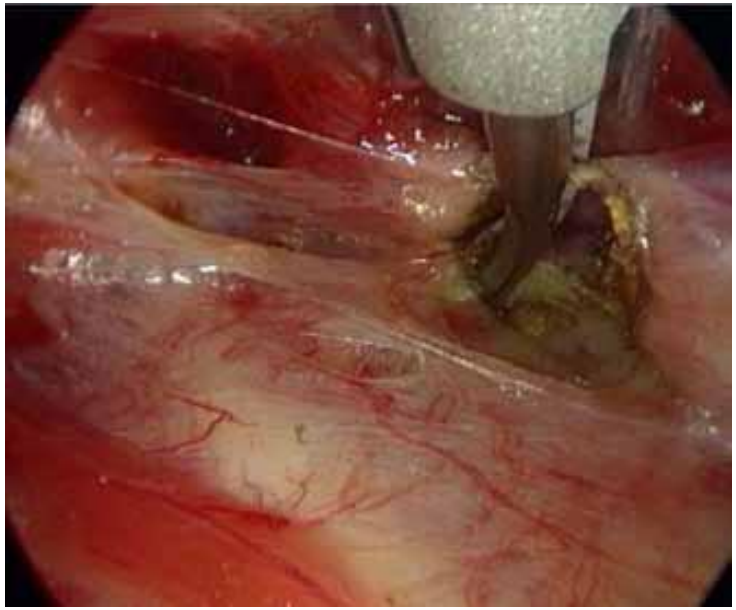

- Для лигирования большинства сосудов используют ультразвуковой инструмент.
- Первыми лигируют вены, расположенные между яремной веной и капсулой щитовидной железы.

Методика

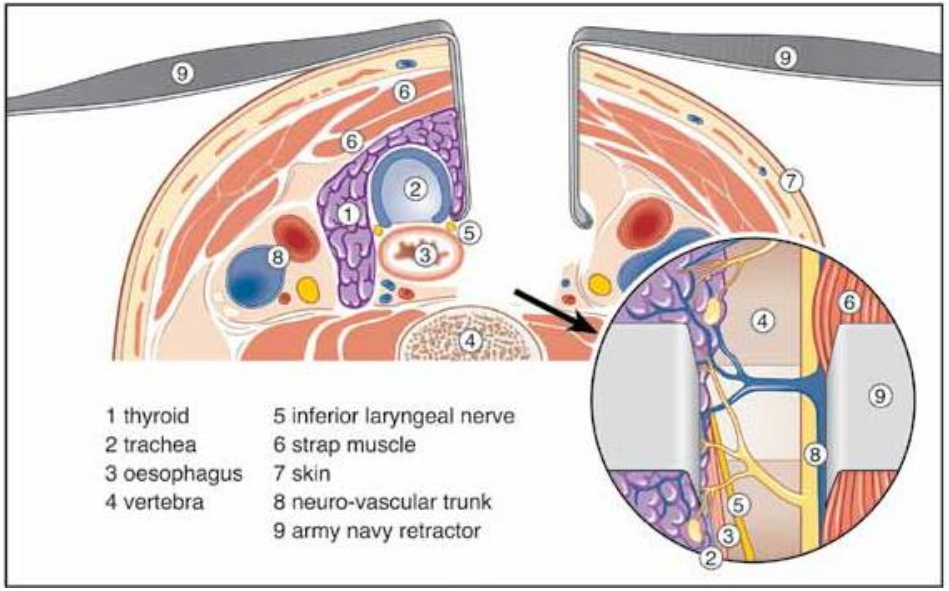

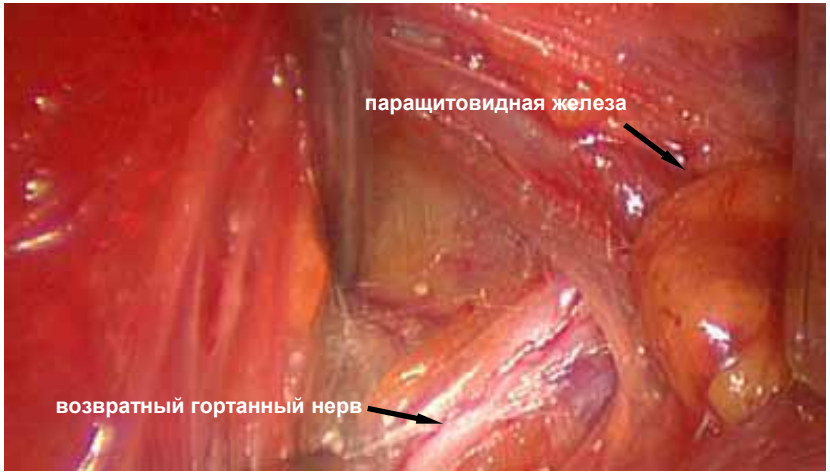

- Следующий этап заключается в обнажении сосудистой ножки верхнего полюса щитовидной железы и перевязке верхней щитовидной вены и артерии.
- Выделяется возвратный гортанный нерв и одновременно с этим отделяет околощитовидные железы от щитовидной. Верхнюю часть железы выворачивают и аккуратно вытягивая долю, полностью выводят железу наружу.
- Дальше операция продолжается открытым способом под непосредственным контролем зрения.

Показания

- Размер узла щитовидной железы менее 3,5 см;

- Объем щитовидной железы не более 30 мл (по данным предоперационной эхографии);

- Высокодифференцированный рак щитовидной железы с низким потенциалом злокачественности;

- Отсутствие метастазов в шейных лимфатических узлах.

Противопоказания

- Хронический аутоиммунный тиреоидит (с ультразвуковым и лабораторным подтверждением);
- Лучевая терапия на область шеи в анамнезе;
- Операции на органах шеи в анамнезе;
- Экстратиреоидное распространение опухоли;
- Рак щитовидной железы с высоким потенциалом злокачественности (в том числе медуллярный и недифференцированный);
- Пациенты с короткой шеей;
- Ожирение (ИМТ более 30);
- Загрудинное распространение узла;
- Тиреотоксикоз

Преимущества

- Минимальный косметический дефект
- Уменьшается раневая поверхность
- Оптическая система не вводится в тело пациента
- Отпадает необходимость второго ассистента
- Объемная визуализация возвратных гортанных нервов, паращитовидных желез.
- Отсутствие аспирационного дренажа
- Сокращается время послеоперационной реабилитации

Недостатки

- Ограниченные показания
- Необходимость гармонического диссектора

Результаты

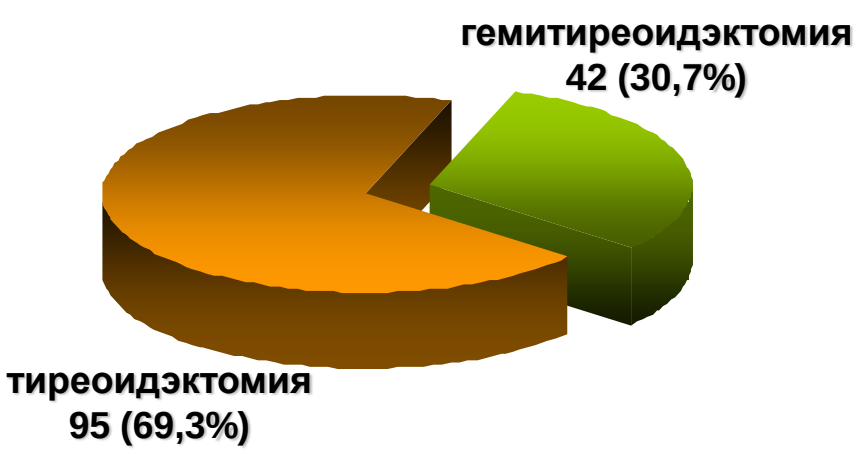

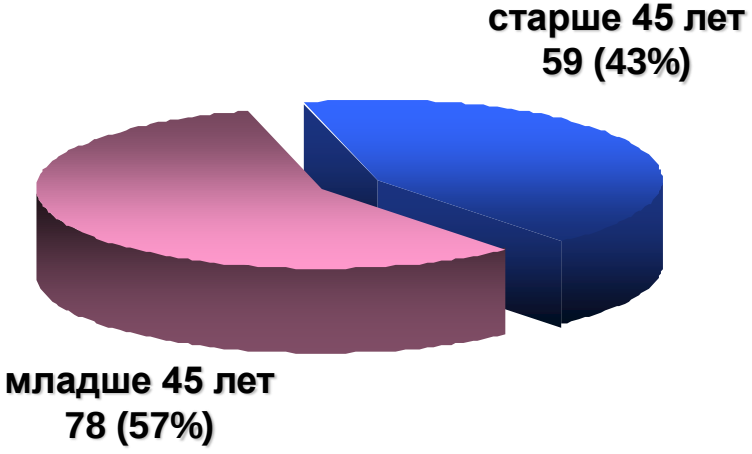

С октября 2015 года по февраль 2017 года в клинике МРНЦ 137 пациентам были выполнены видеоассистированные операции на щитовидной железе.
Среди больных было 110 женщин (80,3%) и 27 мужчин (19,7%).
Возраст больных колебался в диапазоне от 11 до 74 лет, в среднем 38,4±1,3 года, медиана 40 лет.

Результаты

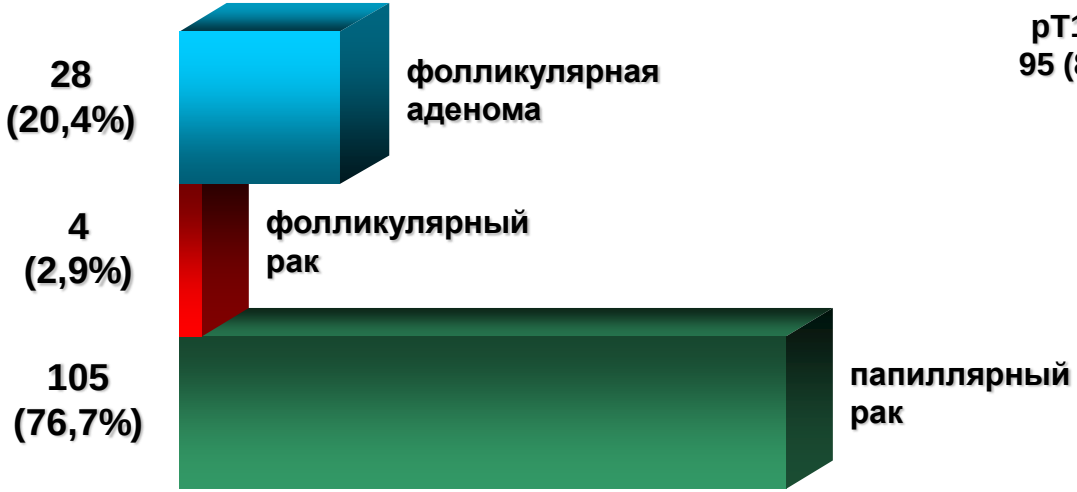

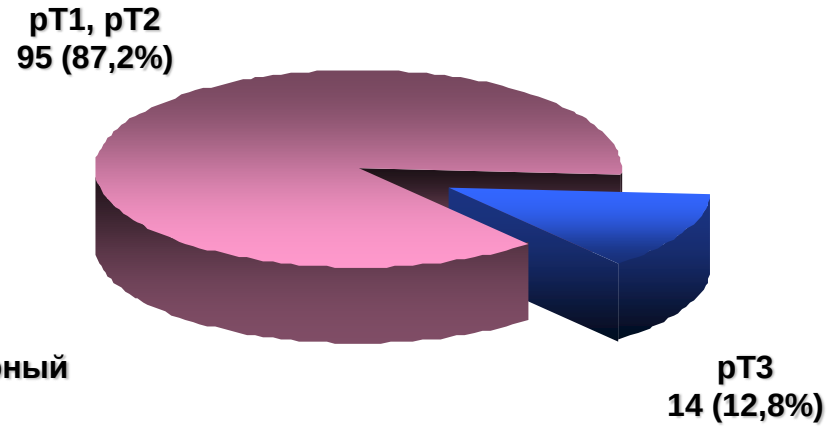

Средняя продолжительность видеоассистированных операций составила 92±32 мин.
Опухоли, соответствующие категории pT1 и pT2 выявлены в 95 (87,2%) случаях.
Признаки минимальной инвазии опухоли за пределы капсулы щитовидной железы (pT3) - у 14 пациентов (12,8%), мультицентрический рост опухоли (pTm) – у 14 больных (12,8%).
Метастазы в лимфатические узлы VI шейной группы (N1a) диагностированы у 20 больных (18,3%).

Осложнения

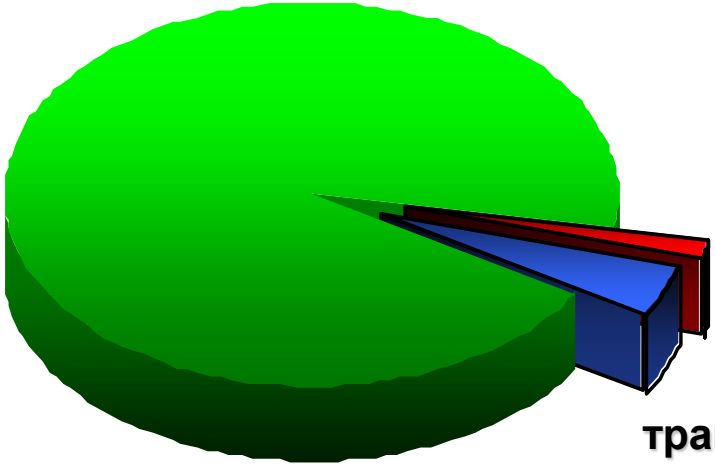

Средняя продолжительность госпитализации составила 1,7 ± 0,8 койко-дня.

Заключение

- Минимально инвазивные видеоассистированные операции при лечении высокодифференцированных опухолей щитовидной железы характеризуются высокой безопасностью за счет хорошей интраоперационной визуализации, позволяют сократить время стационарного лечения пациентов и способствует раннему восстановлению их социальной и трудовой активности.
- Традиционная тиреоидэктомия не может быть полностью заменена минимально инвазивными видеоассистированными операциями, но последние должны быть обязательно представлены в хирургии щитовидной и паращитовидных желез.
- Разумный отбор пациентов и обученные хирургические бригады имеют первостепенное значение для успешной минимально инвазивной видеоассистированной хирургии.