Медицинский радиологический научный центр имени А.Ф. Цыба – филиал федерального государственного бюджетного учреждения «Национальный медицинский исследовательский центр радиологии» Министерства здравоохранения Российской Федерации

НЕДИФФЕРЕНЦИРОВАННЫЙ РАК ЩИТОВИДНОЙ ЖЕЛЕЗЫ (НРЩЖ)

(клинические наблюдения)

СТАТИСТИЧЕСКИЕ ДАННЫЕ НРЩЖ

Частота возникновения НРЩЖ составляет 1 случай на 2 миллиона человек в год.

Доля данного вида карцином среди всех раков ЩЖ составляет 0,1 – 1,0 %.

НРЩЖ почти в два раза чаще встречается в эндемичных по зобу областях.

НРЩЖ возникает как правило у пациентов пожилого возраста. Только 25 % заболевших имеют возраст менее 60 лет.

СТАТИСТИЧЕСКИЕ ДАННЫЕ НРЩЖ

НРЩЖ чаще встречается у женщин, соотношение женщин и мужчин колеблется по данным различных авторов – от 1,2:1 до 3:1.

Все опухоли имеют экстратиреоидный рост:

в 65 % - прорастают в мышцы,

в 50 % - трахею,

45 % - пищевод,

30 % - возвратный гортанный нерв,

13 % - гортань.

СТАТИСТИЧЕСКИЕ ДАННЫЕ НРЩЖ

Метастазы в лимфатические узлы шеи выявляются у 40 % больных.

Отдаленные метастазы на момент диагностики имеются у 50 % пациентов.Чаще всего поражаются легкие, печень, кости, головной мозг.

Летальные исходы развиваются в 90 % наблюдений в течение полугода.

Продолжительность жизни у больных, имеющих отдаленные метастазы, не превышает три месяца.

Тактика лечения

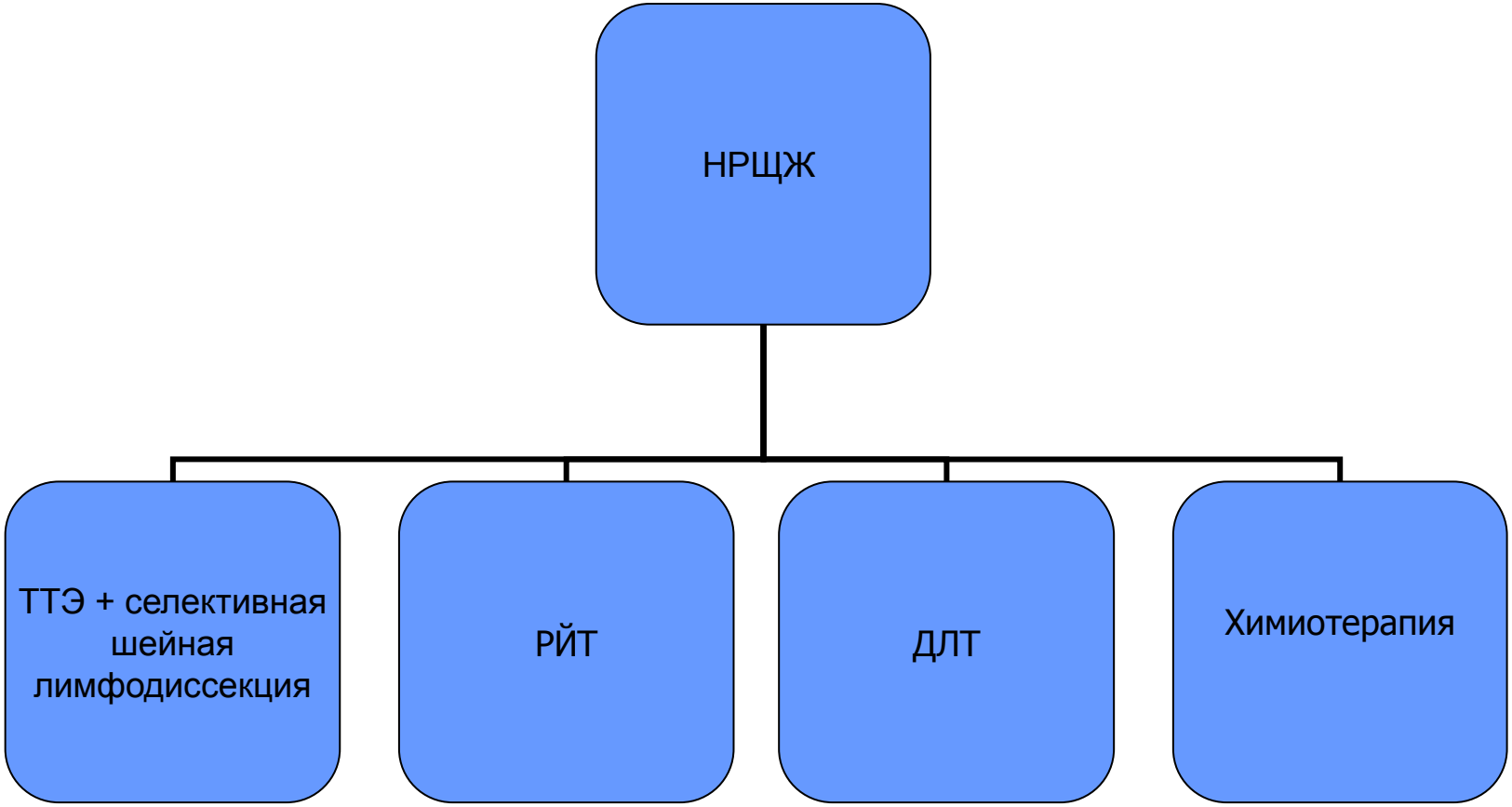

Пациент Н., 1984 г.р.

Патология выявлена при УЗИ шеи в июне 2010 года - правая доля замещена узлом больших размеров 84*38*58 мм.

Паравазально справа прослеживается «цепочка» метастатически измененных лимфоузлов до 28 мм. Выполнена пункционная биопсия. Цитологическое заключение: в пределах полученного материала цитограмма соответствует лимфоме?, злокачественному новообразованию щитовидной железы? – рекомендована открытая биопсия с последующим иммуногистохимическое (ИГХ) исследованием.

Гистологическое заключение: морфоиммуногистохимическая картина более всего соответствует метастазу недифференцированного рака щитовидной железы (сказать из клеток А или С не представляется возможным).

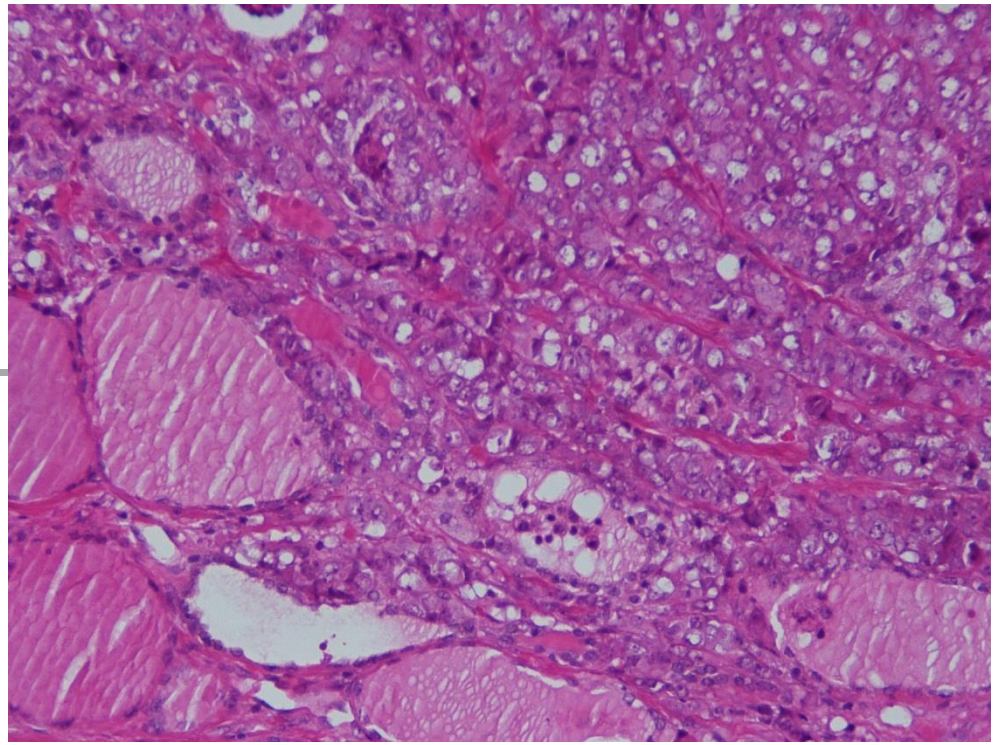

Консультация готовых препаратов и блоков биопсии лимфатического узла в НИИ им. П.А. Герцена и в РОНЦ им. Н.Н. Блохина - метастаз опухоли эпителиальной природы. Клетки опухоли экспрессируют виментин, EMA, фокально AE1/AE3, отдельные клетки - СК 7, TTF-1, Tg (реакция слабая). Реакция с другими маркерами: ALK,Bcl-2, -6, LCA, CD8, CD21, CD4, CD20, CD3, Mel.A, Gal.3, Chr.A, Syn, C20 - негативные. Заключение: по результатам ИГХ исследования можно предположительно говорить о метастазе в лимфоузел недифференцирванного рака (щитовидной железы? легкого?), окраска – гематоксилин-эозин, х20.

Пациент Н., 1984 г.р.

На серии СКТ от 05.07.2011 выявлены метастазы в лимфоузлах шеи и передне-верхнем средостении, в легких, печени и костях скелета.

С 04.08.2011 по 13.09.2011 проведен курс ДЛТ на область шеи и верхнего средостения. СОД 50 Гр.

11.10.2011 операция – тиреоидэктомия, радикальная шейная диссекция (уровни I-VI).

Гистологическое исследование № 40637 неинкапсулированный низкодифференцированный фолликулярный рак с очагами недифференцированного рака и обширными участками десмопластически-грануематозной реакцией, фон - нормофолликулярная ткань железы с очагами склероза. В жировой клетчатке метастазы рака аналогичного строения.

Пациент Н., 1984 г.р.

01.12.2011 проведен курс радиойодтерапии (3 ГБк). WBS: на шее слева 3%.

На серии СКТ 21.03.2012 увеличение количества и размеров метастазов костях скелета и в правом легком.

С 06.04.2012 Lenvantinib 24 мг/день (ежедневно).

Пациент Н., 1984 г.р.

Гипертермия 11.04.2012 – 19.04.2012

Гингивит 21.05.2012 – 29.05.2012

Артериальная гепертензия 03.07.2012 – 21.07.2017

Гипотиреоз 30.06.2012 TSG 7.27 (0.34 – 5.60 mIU/L). Диапазон TSG от 5.60 – 40.85 mIU/L.

Пациент Н., 1984 г.р.

TG 0 ng/ml (0 – 3)
ATkTG 13.48 (<30)

24.03.2012

LENVANTINIB 20 mg per os

TG 0.52 ng/ml (0 – 3)
ATkTG 18.5 (<30)

17.01.2013

ВРЕМЯ ОБЩЕЙ ПРОДОЛЖИТЕТЕЛЬНОСТИ БЕЗ ПРОГРЕССИРОВАНИЯ 12 МЕСЯЦЕВ

Пациент К., 1994 г.р.

Диагноз: недифференцированный рак щитовидной железы pT4bN1bM0 (IVB стадия)

Жалобы при поступлении: на наличие опухоли на передне-боковой поверхности шеи справа.

Анамнез заболевания: В феврале 2016 г. пациент самостоятельно обнаружил у себя опухоль на передне-боковой поверхности шеи справа, которая прогрессивно увеличивалась в размерах.

Местный статус: Щитовидная железа увеличена до 2 ст. (по классификации ВОЗ) за счет правой доли, представленной плотным узлом 5*3*3 см с нечеткими неровными контурами безболезненным подвижным при глотании. Пальпаторно определяются увеличенные от 1.5 до 4.0 см плотные паравазальные лимфоузлы II-IV уровней справа.

УЗИ органов шеи от 09.03.16г.

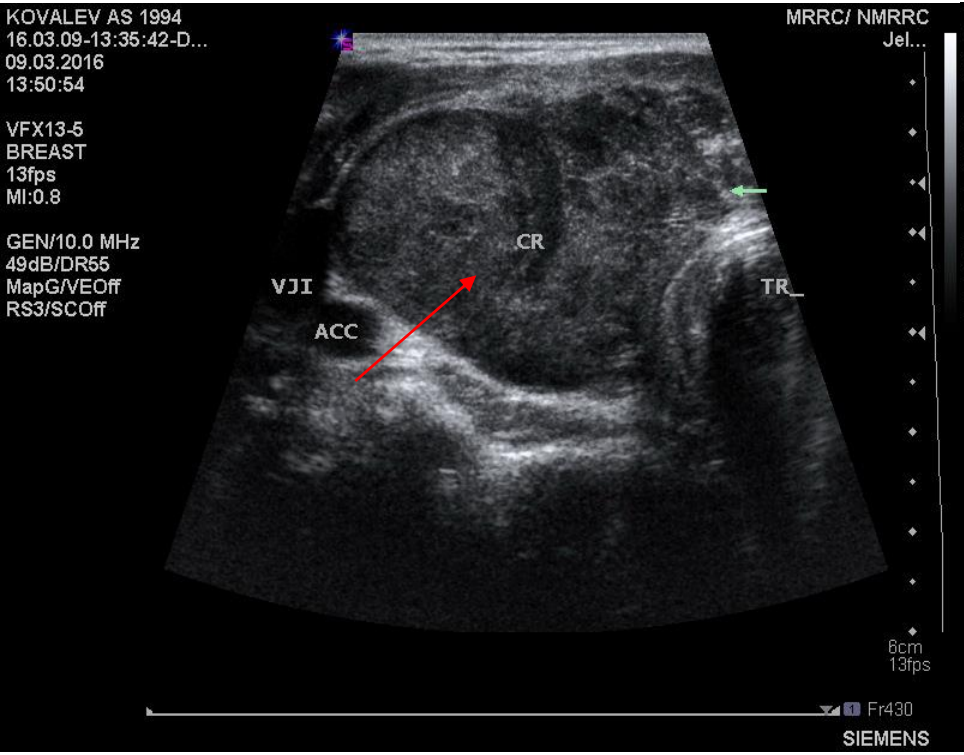

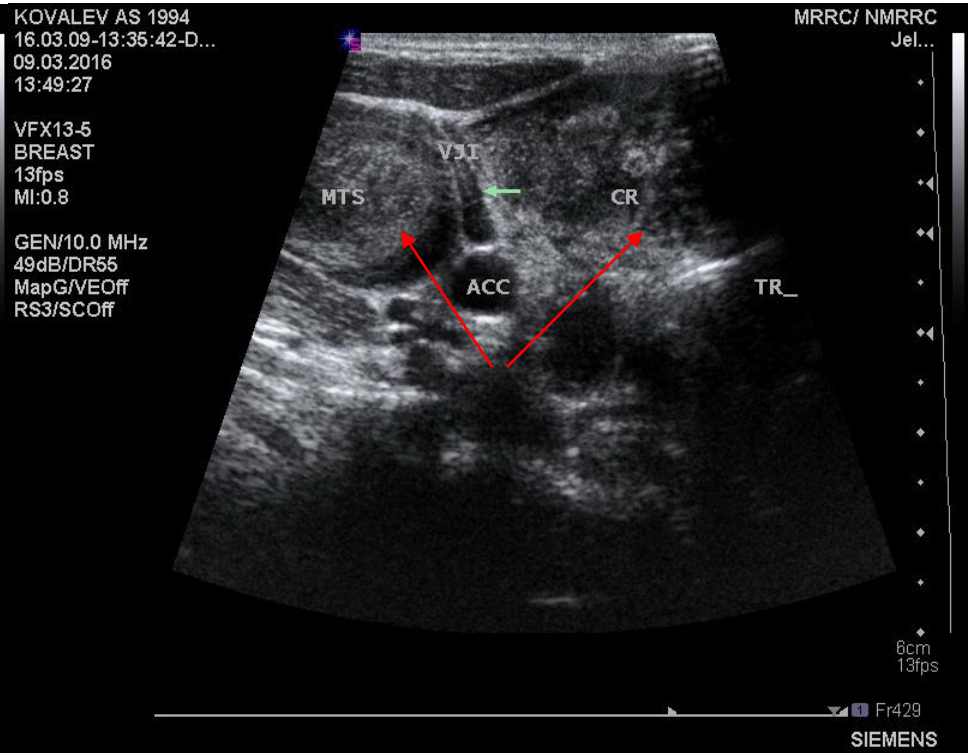

Результат цитологического исследования пунктата щитовидной железы №1232/16:

В мазках обнаружены многочисленные полиморфные клетки злокачественного новообразования с гипо- и гиперхромной окраской хроматина ядра, с наличием одного и нескольких ядрышек. Клетки лежат преимущественно разрозненно. При иммуноцитохимическом исследовании в опухолевых клетках выявлена экспрессия TTF-1, очаговая экспрессия Tg и отсутствие экспрессии CK19, CD45, S100, мелан А, HMB-45.

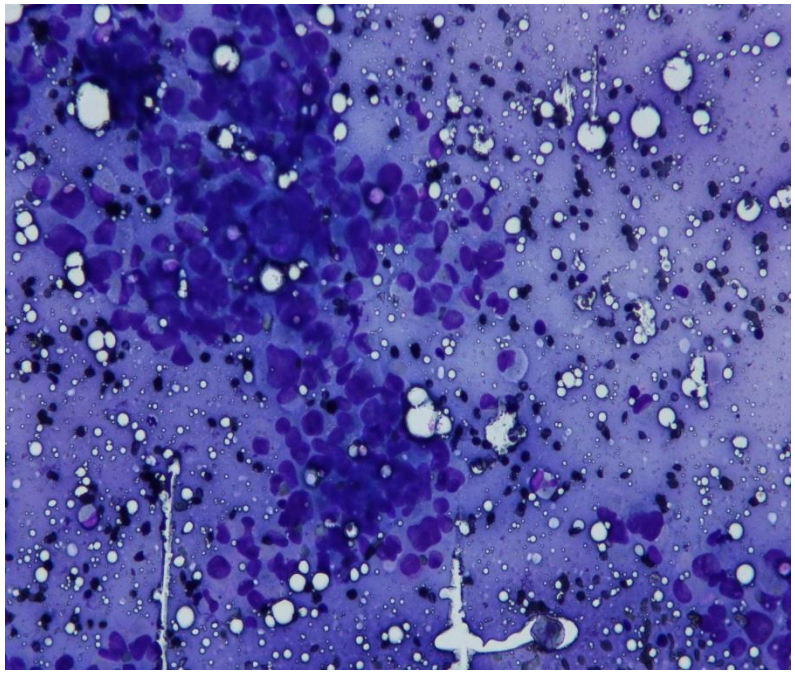

17.03.16г. – тиреоидэктомия, селективная шейная диссекция (уровень VI слева, II-IV справа)

Гистологическое исследование №1994: недифференцированный рак щитовидной железы с инвазией в капсулу железы и прилежащие скелетные мышцы, множественные опухолевые эмболы в сосудах.

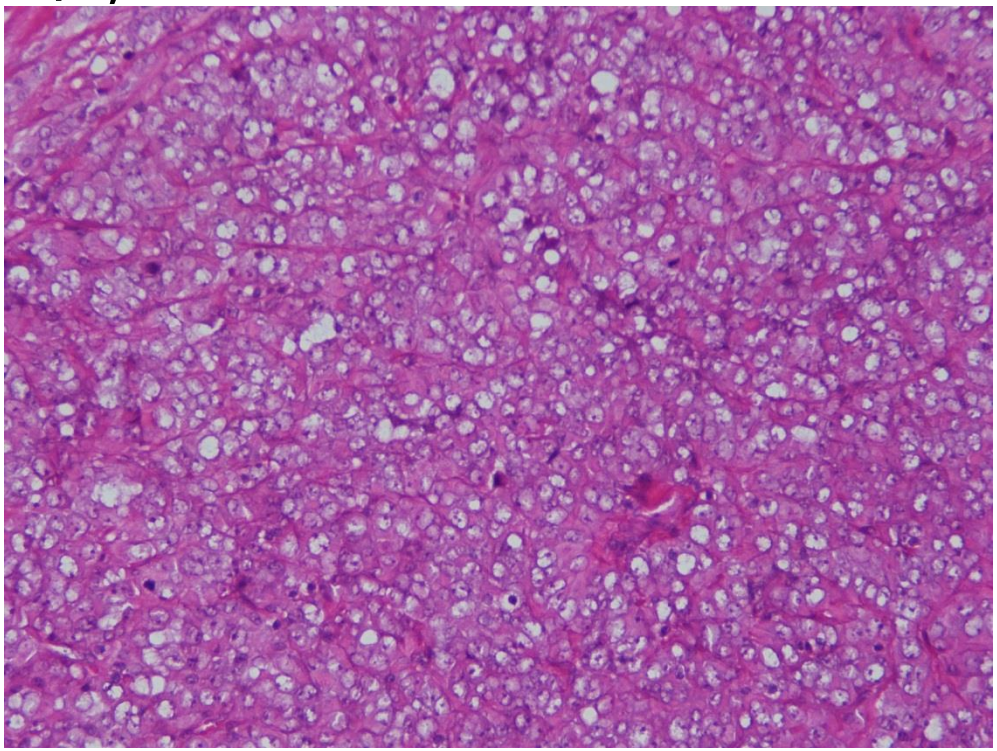

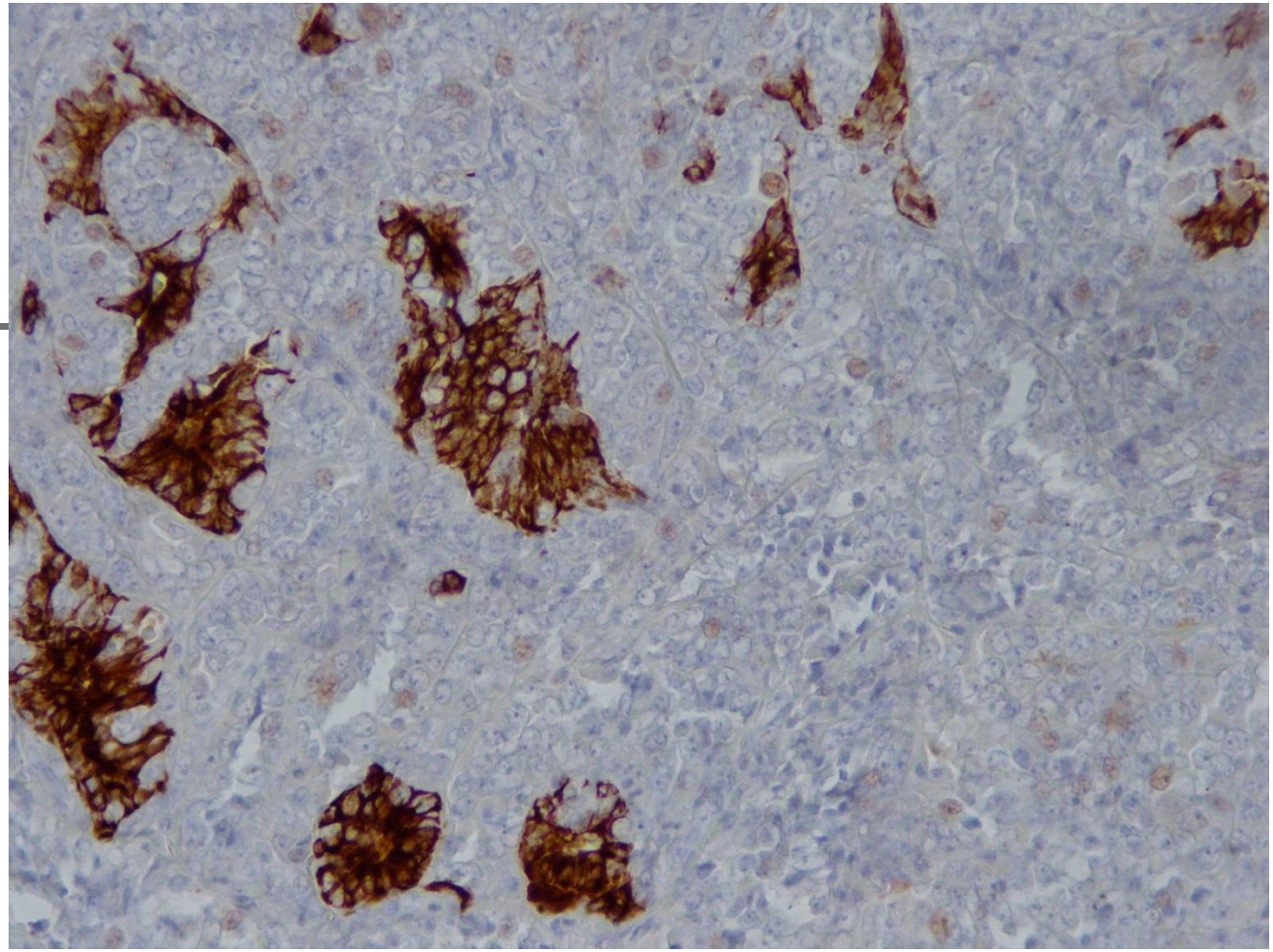

при иммуногистохимическом исследовании в клетках опухоли выявлена очаговая мембранно-цитоплазматическая экспрессия мультицитокератина AE1/AE3,x20.

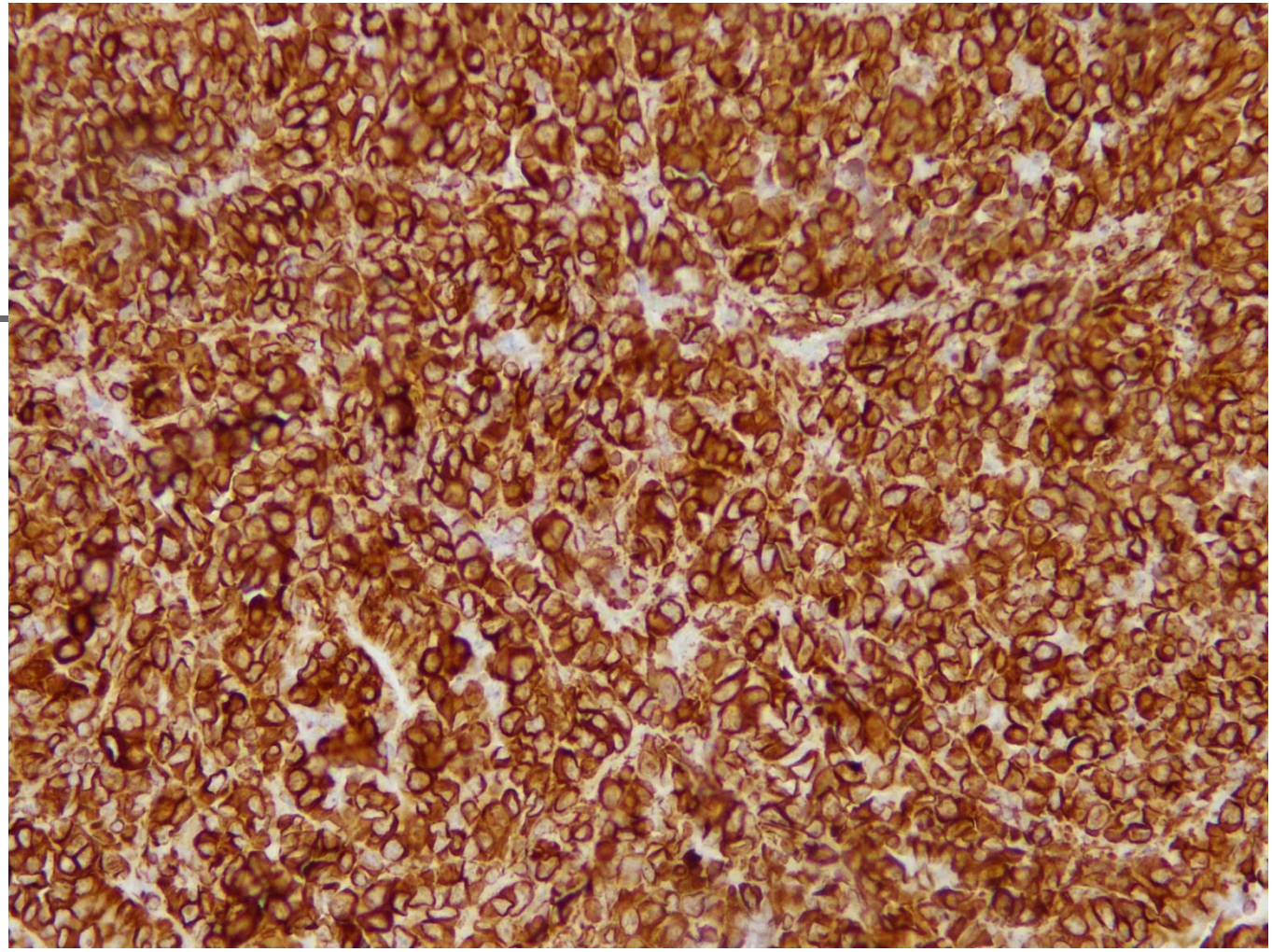

при иммуногистохимическом исследовании в клетках опухоли выявлена диффузная мембранно-цитоплазматическая экспрессия виментина, х20.

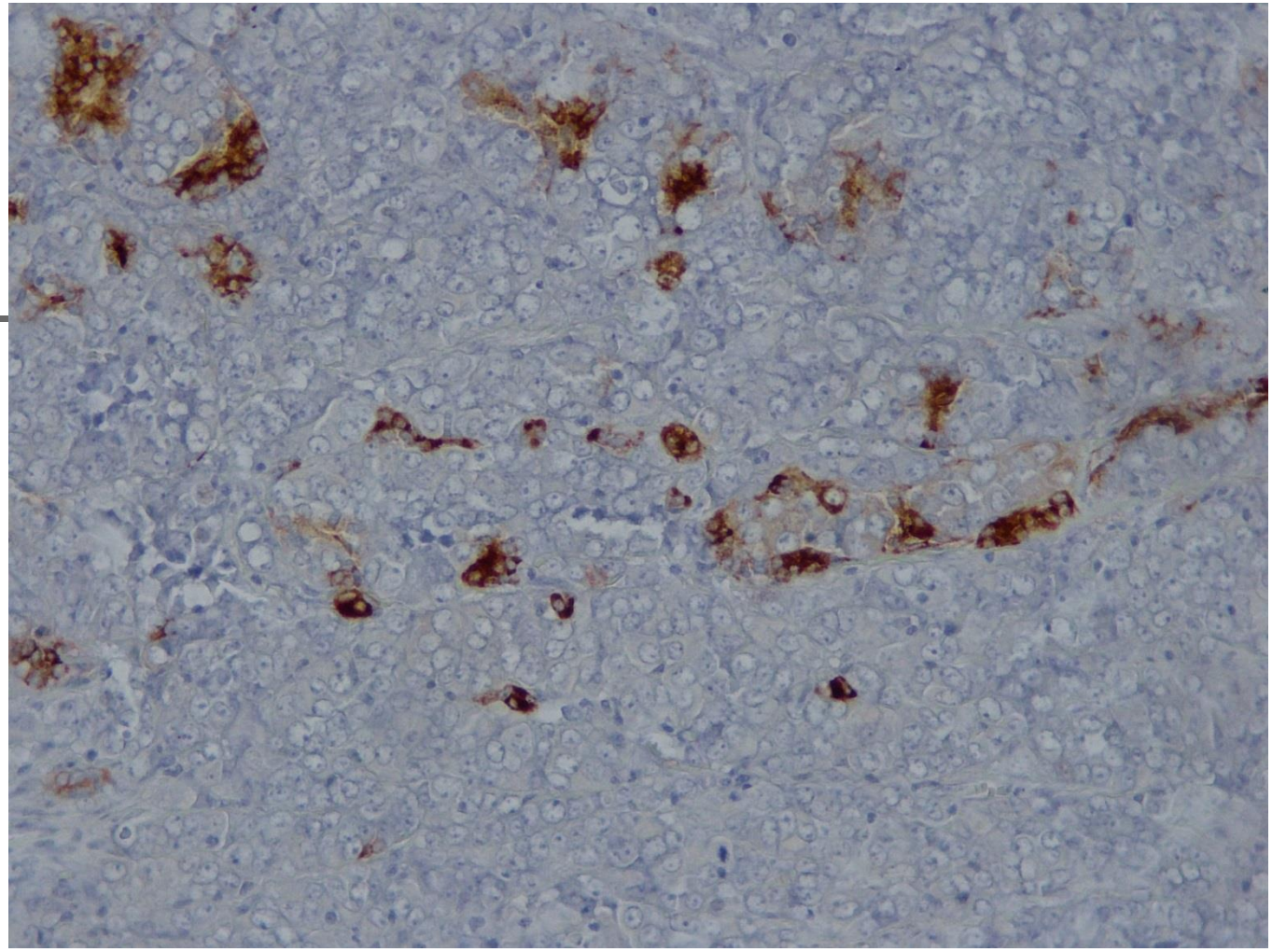

при иммуногистохимическом исследовании в клетках опухоли выявлена очаговая цитоплазматическая экспрессия тиреоглобулина, х20.

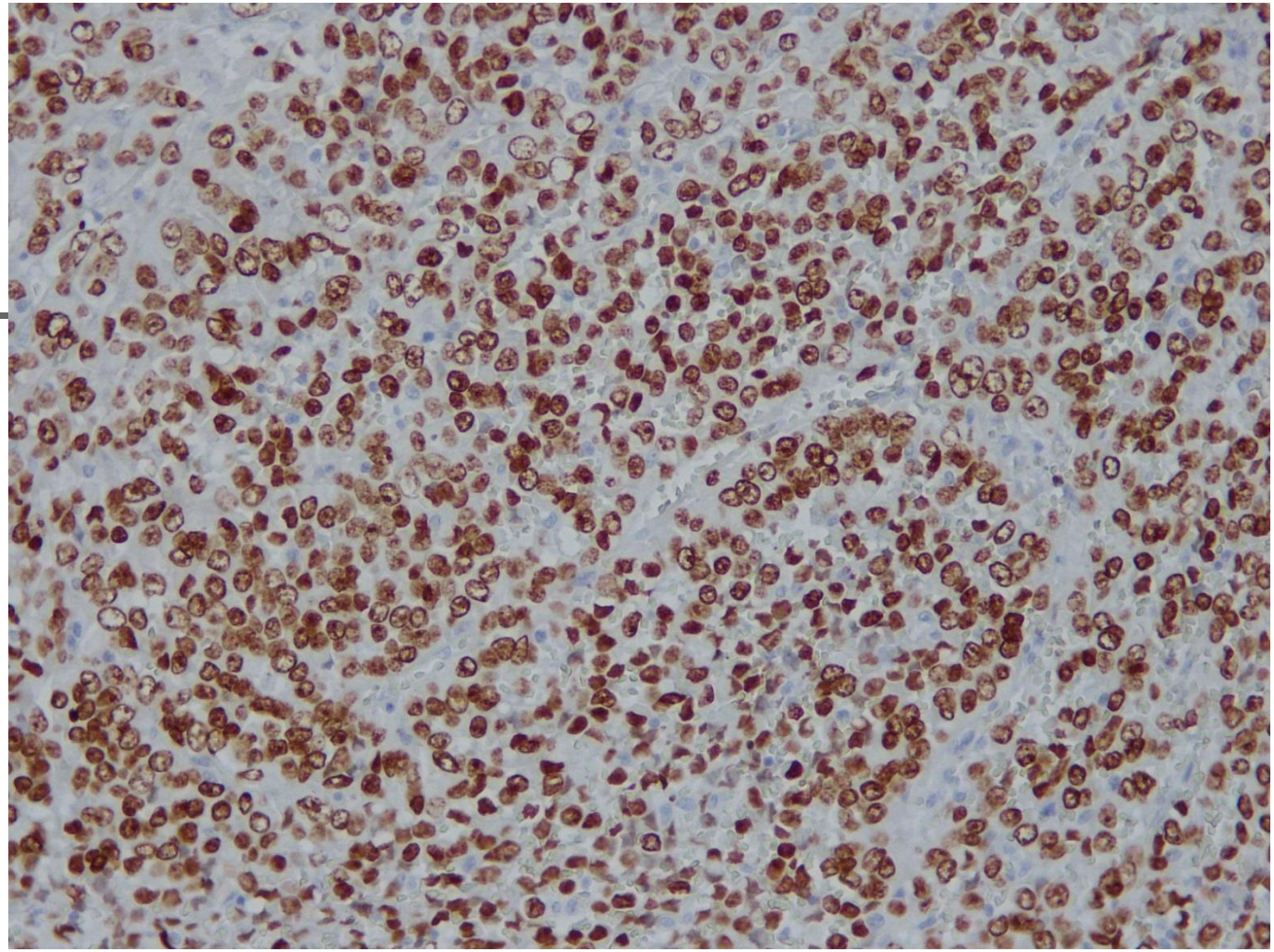

при иммуногистохимическом исследовании в клетках опухоли выявлена диффузная ядерная экспрессия TTF-1, х20.

Пациент Н., 1984 г.р.

01.04.2016 проведен курс радиойодтерапии (2,4 ГБк). WBS: в проекции щитовидного хряща 3%.

С 04.05.2016 по 03.06.2016 проведен курс ДЛТ СОД 50 Гр.
27.06.2016 СКТ шеи - по ходу сосудистых пучков с обеих сторон имеются лимфатические узлы от 4 мм до 8 мм. Выполнена их пункционная биопсия. Заключение: клетки зловачественного новообразования недифференцированного типа. СКТ легких – имеются множественные очаговые образования с неровными относительно четкими контурами от 1,5 мм до 10 мм
С 01.07.2016 Lenvantinib 24 мг/день (ежедневно).

Пациент Н., 1984 г.р.

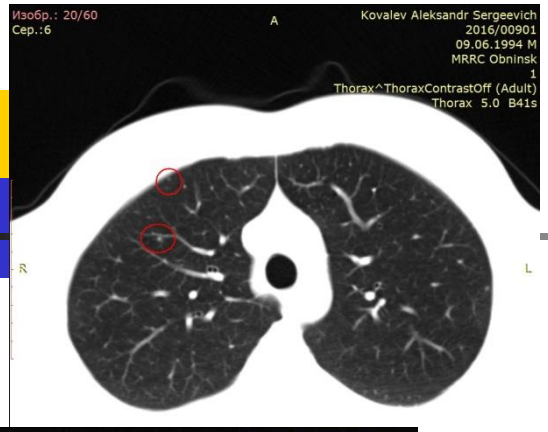

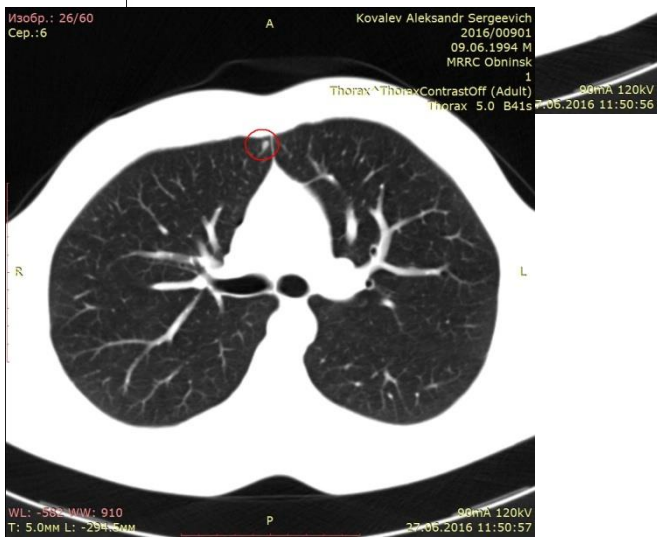

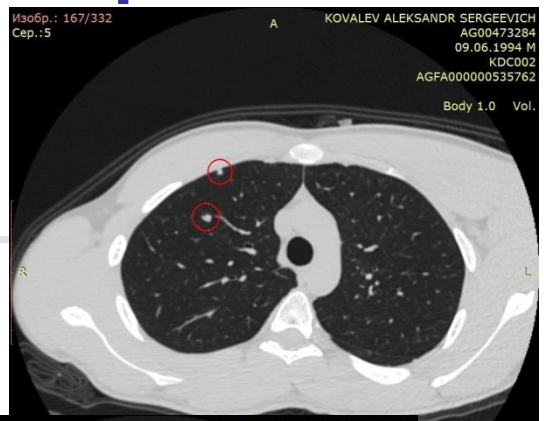

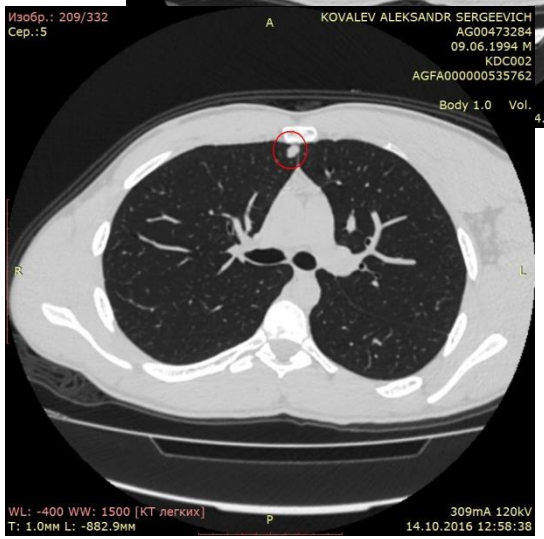

TG 0 ng/ml (0 – 3)
ATkTG 19,1 (<30)

01.04.2016

LENVANTINIB 24 mg per os

TG 0.1 ng/ml (0 – 3)
ATkTG 29,79 (<30)

20.01.2017

ВРЕМЯ ОБЩЕЙ ПРОДОЛЖИТЕТЕЛЬНОСТИ БЕЗ ПРОГРЕССИРОВАНИЯ 15 МЕСЯЦЕВ

ЗАКЛЮЧЕНИЕ

Клинический интерес данных наблюдений заключается в редкости НРЩЖ у лиц молодого возраста.

СПАСИБО ЗА ВНИМАНИЕ!