МНИОИ им. П.А. Герцена – филиал ФГБУ «НМИРЦ»
Министерства здравоохранения Российской Федерации

Директор академик РАН, профессор, д.м.н.
Андрей Дмитриевич Каприн

ОПЫТ ЛЕЧЕНИЯ ДИССЕМИНИРОВАННОГО РАКА ЖЕЛУДКА С ИСПОЛЬЗОВАНИЕМ РАЗЛИЧНЫХ ВАРИАНТОВ ВНУТРИБРЮШНОЙ ХИМИОТЕРАПИИ

Докладчик: к.м.н. Соболев Д.Д.

Эпидемиология рака желудка

- В РФ в 2015 году абсолютное число заболевших раком желудка в популяции составила 37 851 человека.

Злокачественные новообразования в России в 2015 г.
под редакцией А.Д. Каприна, В.В. Старинского, Г.В. Петровой

- Рак желудка занимает третье место среди причин смерти от онкологических заболеваний во всем мире (723,000 смертей, 8,8% от общего числа). Наивысший показатели смертности в Восточной Азии, самый низкий в Северной Америке.

Global Cancer Statistic 2012



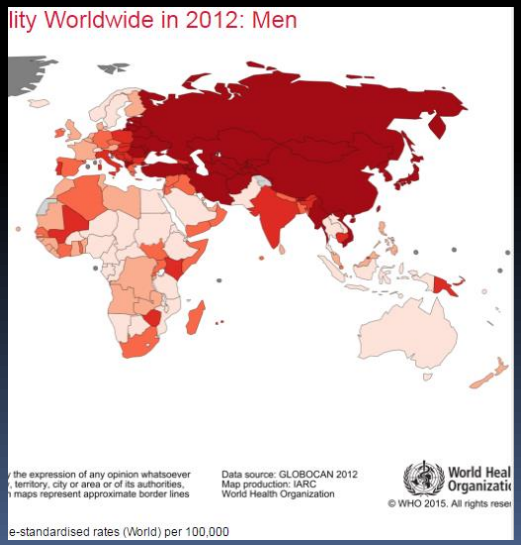

Актуальность

- При поражении серозного покрова свободные опухолевые клетки обнаруживаются в брюшной полости у 20-70% больных

  U.Ribeiro, Jr, JJ.Gama-Rodrigues, A.V.Safatle-Ribeiro et al. 1998

- Перитонеальный рецидив после гастрэктомии развивается в 10-46% наблюдений и является единственным проявлением заболевания у 12-40% больных

  Wu CW, et al. World J Surg 2003; 27: 153-158

- Прогноз заболевания при раке желудка с перитонеальным канцероматозом крайне неблагоприятный, медиана выживаемости – 3-7 мес., 5-летняя выживаемость – 0%

  Thomassen I, eta l. Int J Cancer 2014; 134:622-628

- Частота объективного ответа при системной химиотерапии не превышает 14-25% с медианой выживаемости 8-12 мес.

  Ross P, et al. J Clin Oncol 2002; 20: 1996-2004

Интраперитонеальная химиотерапия при раке желудка

- *С 2016 г. в МНИОИ им. П.А. Герцена создан отдел по лечению больных с перитонеальным карциноматозом*

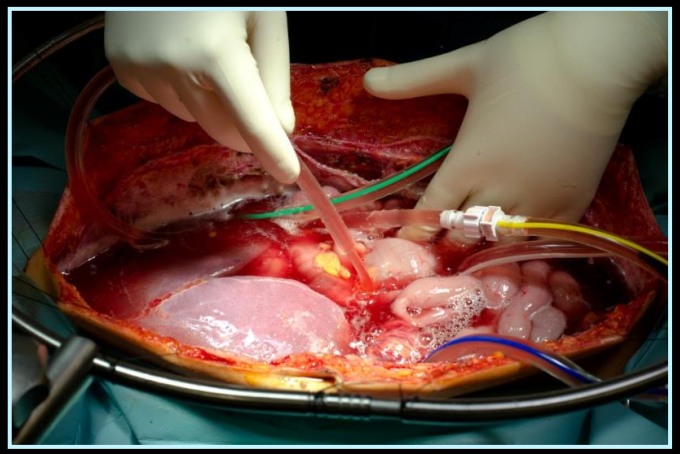

- HIPEC - Hyperthermic IntraPeritoneal Chemotherapy
  - Открытая методика (Coliseum)
  - Цисплатин 75мг/м2 + митомицин С 20мг/м2
  - Температура 42-43 °С

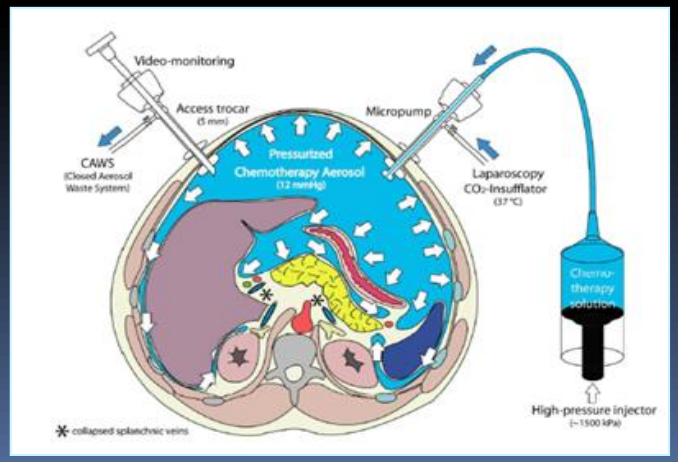

- PIPAC - Pressurized Intraperitoneal Aerosol Chemotherapy
  - Цисплатин 7,5мг/м2 + доксорубицин 1,5 мг/м2
  - Длительность сеанса – 30 мин
  - Давление в брюшной полости 12 мм.рт.ст

Пациентка П. 41 год

Клинический диагноз: Рак желудка тотальное поражение IVст. cT4aN3M1 (мтс в правый яичник)
Гистология: перстневидноклеточный рак

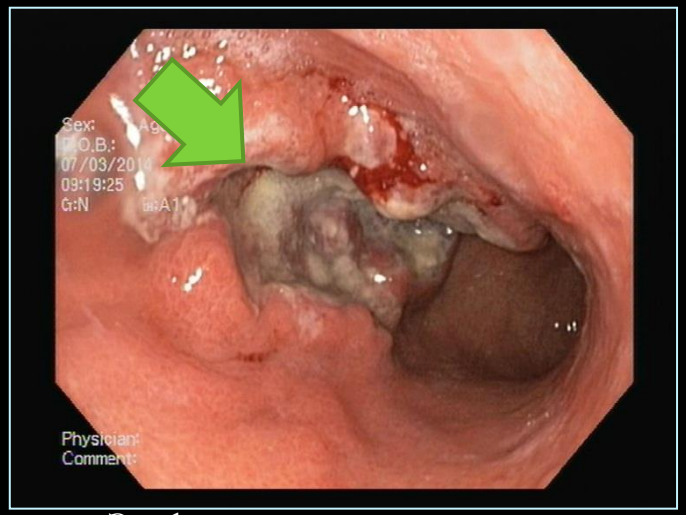

Эзофагогастродуоденоскопия

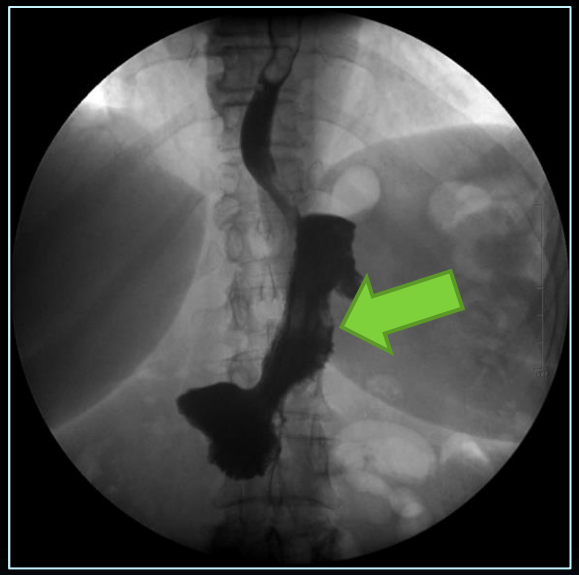
Рентгенологическое исследование желудка

31.03.15 чрезбрюшинная гастрэктомия, расширенная лимфаденэктомия D2, холецистэктомия, резекция поперечной ободочной кишки, двухсторонняя тубовариоэктомия, гипертермическая интраоперационная внутрибрюшная химиотерапия

Лечение после операции

Послеоперационный диагноз: Рак желудка тотальное поражение IVст. ypT4bN3M1 (метастатическое поражение правого яичника)

- С апреля по август 2016 - 6 курсов адъювантной ПХТ по схеме XELOX
- Специфический асцит в феврале 2016
- С марта по июнь 2016 - 4 курса ПХТ по схеме DCF, стабилизация
- В марте 2017 – решение о проведении second-look лапароскопии

Second look от марта 2017

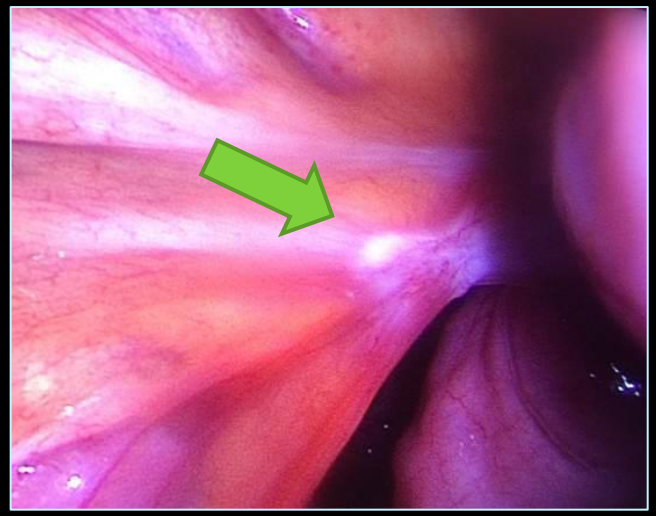

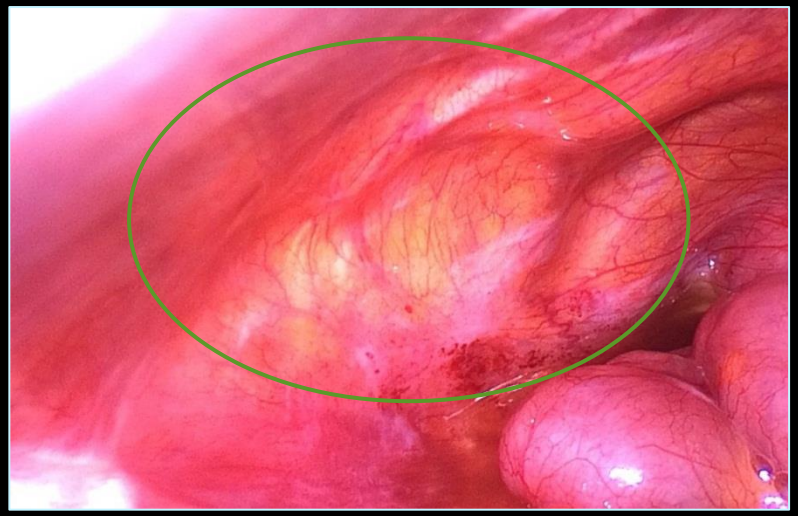

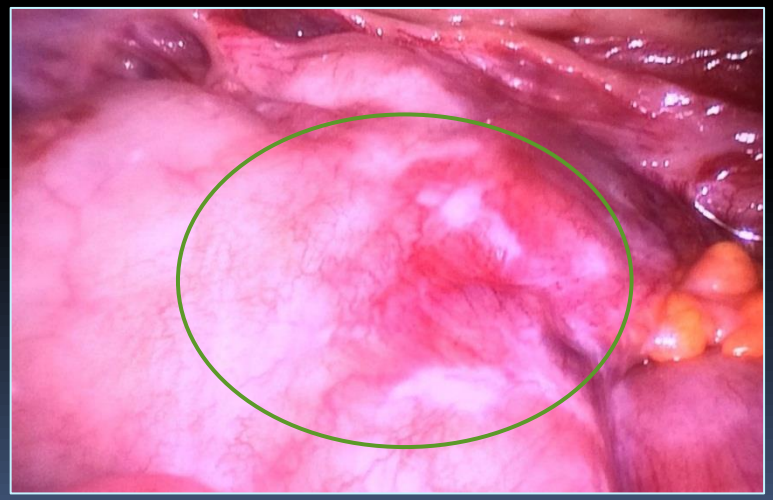

- 1 сеанс – PCI 7
- 2 сеанс – PCI 6
- При биопсии образований брюшины – перстневидноклеточный рак

Внутрибрюшная аэрозольная химиотерапия под давлением

- С марта по июнь 2017 проведено 2 сеанса PIPAC
- Отмечается ограниченный перитонеальный карциноматоз, индекс PCI -6
- Срок наблюдения 26 месяцев
- Состояние больной удовлетворительное

Заключение

- Сочетание циторедуктивного хирургического вмешательства с методиками интраперитонеального лекарственного воздействия в комбинации с системной химиотерапией у данной больной с крайне неблагоприятной формой и IV стадией рака желудка позволило добиться длительной выживаемости при сохранении хорошего качества жизни

Центр лечения перитонеального карциноматоза:

<u>Контакты</u>:

к.м.н. *В.М. Хомяков*, заведующий торакоабдоминального хирургического отделения тел: +7 903 194 83 43
e-mail: vladimirkhom@mail.ru

к.м.н. *Д.Д. Соболев*, научный сотрудник торакоабдоминального хирургического отделения тел: +7 916 923 32 00
e-mail: sobolev22@gmail.com