Трансанальная эндоскопическая микрохирургия в лечении доброкачественных и ранних злокачественных образований прямой кишки

(опыт МРНЦ им. А.Ф.Цыба)

Доброкачественные опухоли прямой кишки

Вероятность малигализации в зависимости от размера

до	1,0см	- 10%
от	1,0 до 2,0см	- 20%
более	2,0 см	- 0,3%

По данным литературы малигализация, не выявленная во множественных биоптатах из опухоли, выявляется при гистологическом исследовании операционного препарата(до 37,8%)

Ранний колоректальный рак (частота выявления)

Западная Европа - 8-9%
Япония - 10-12%
США - 25%
РФ - ранний рак прямой кишки - 10,2%

Kaiser A. Colorectal Surgery. 2OO9.
Ruiz-Tovar J., Jimenez-Miramon J., Valle A. and Limones M. Endoscopic resection as unique treatment for early coiorectal cancer Rev Esp Enferm Dig (Madrid). 2010.
Kaprин А.Д. Состояние онкологической помощи населению в России *в* 2014 году Москва

Классификация и морфологическая оценка глубины инвазии

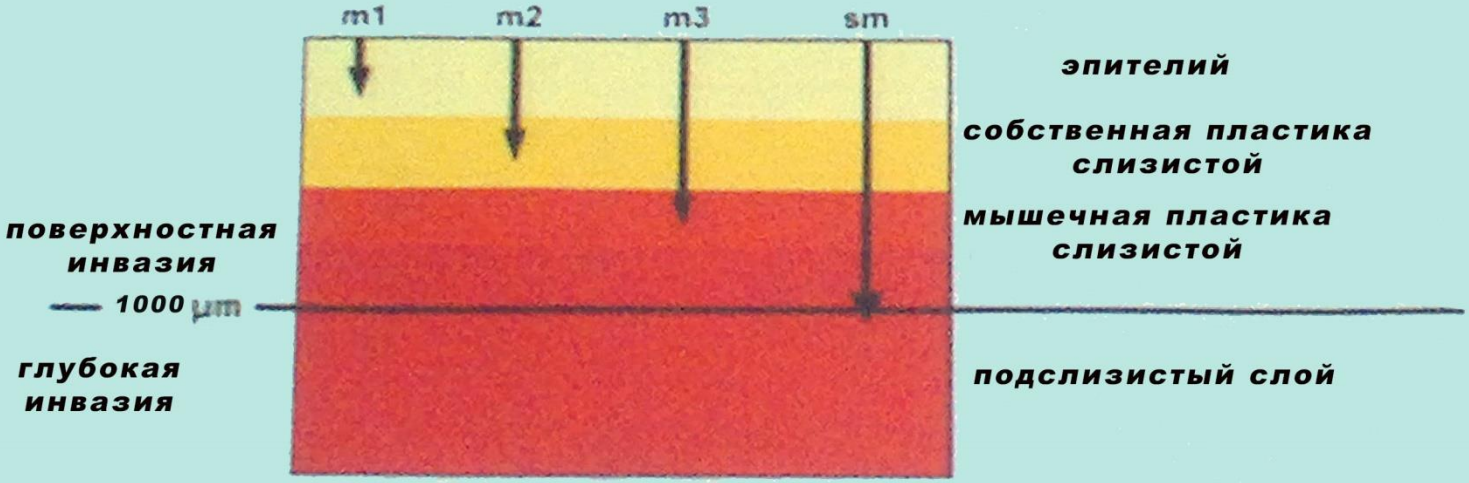

Субклассификация T1 Kikuchi, 1995



Вероятность метастазирования в л/узлы мезоректума

Sm1 - 0-3% Sm2 - 8-10% Sm3 - 23%

Nascimbenii et al. Dis Colon Rectum, 2OO2

Морфологическое исследование является окончательным способом стадирования раннего рака прямой кишки.

Локальное миниинвазивное удаление образований (при наличие технической возможности) с последующим морфологическим исследованием и определением дальнейшей тактики по его результатам, является методом выбора.

«Начальный» T1 рак прямой кишки - ESMO, NCCN

	Благоприятный прогноз	Неблагоприятный прогноз
Дифференцировка	Высокая,умеренная	Низкая
Глубина инвазии по Kikuchi	Sm1	Sm2-3
Лимфо-васкулярная инвазия	Нет	Да
«Положительный» латеральный край	Нет	Да
Периневральная инвазия	Нет	Да
	Наблюдение	**Радикальная резекция**

КЛИНИЧЕСКИЕ РЕКОМЕНДАЦИИ ЯПОНСКОГО ОБЩЕСТВА КРР (JSCCR), 2014, T1 CARCINOMA

	Благоприятный прогноз	**Неблагоприятный прогноз**
Дифференцировка	Высокая, умеренная	Низкая
Глубина инвазии	<1000мкм	>1000мкм
Лимфо-васкулярная инвазия	Нет	Да
Опухолевые отсевы	Нет	Да

Наблюдение **Радикальная резекция**

Методы локального удаления опухолей применяемые в настоящее время

Традиционное иссечение опухоли н/а отдела на ретракторе

Эндоскопическая полипэктомия

Эндоскопическая резекция слизистой - EMR

Эндоскопическая подслизистая диссекция – ESD

Полнослойное иссечение – ТЭМ, TAMIS– методика аналогичная ТЭМ, но с использованием гибкой платформы. Для её выполнения необходим *ассистент*

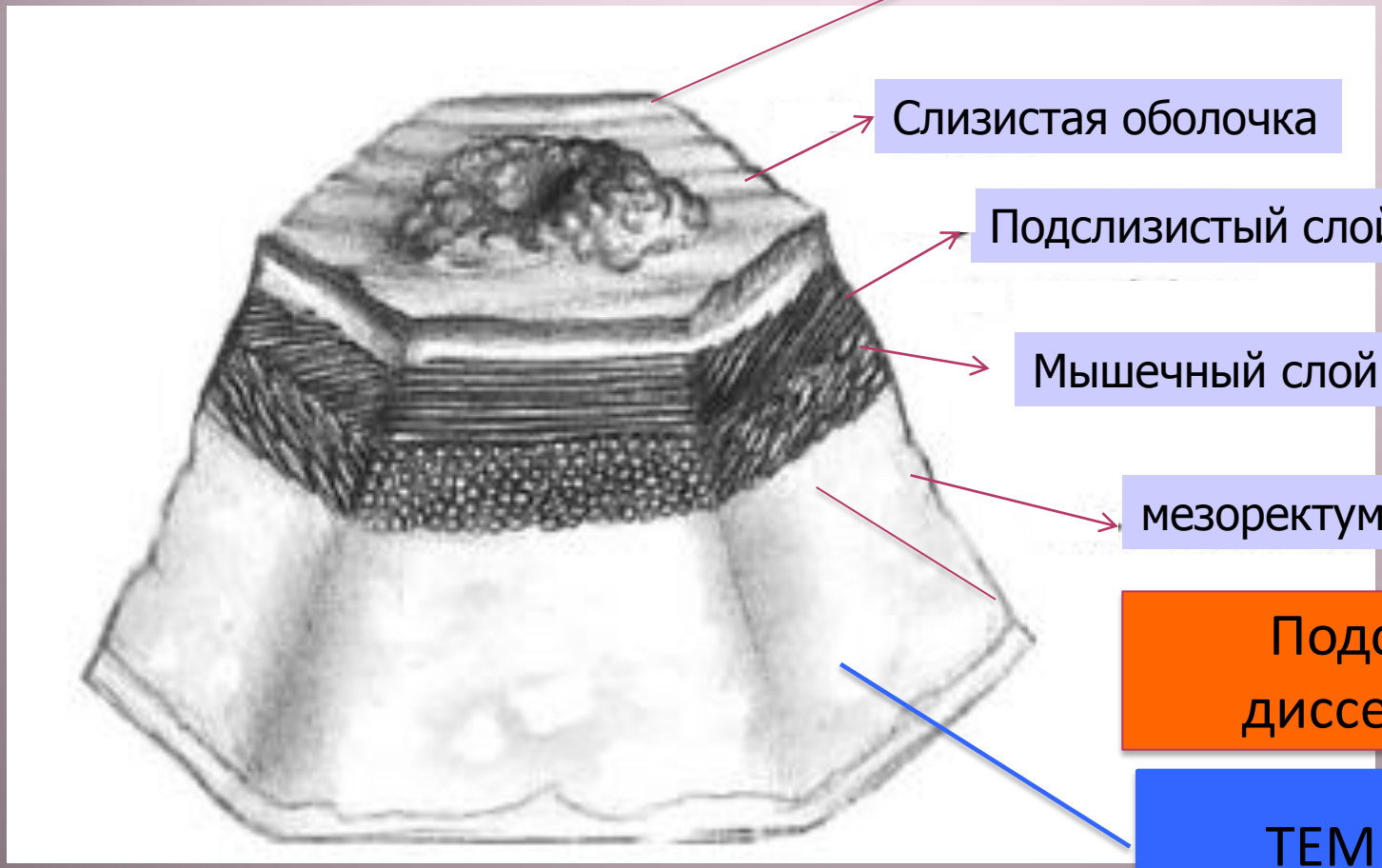

Winde et al.Dis Colon Rectum 1996; 39:969-976

Большинство поверхностно расположенных опухолей прямой кишки могут быть удалены методом полипэктомии или резекции слизистой (EMR).

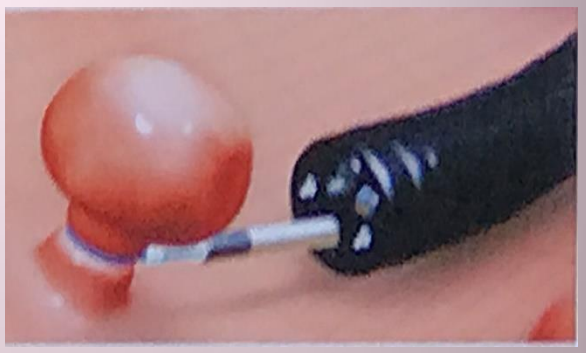

Подслизистая резекция (ESD) может применяться для образований с подозрением на малигнизацию и размерами более 20 мм или для опухолей, которые не могут быть адекватно удалены с помощью петлевой техники.

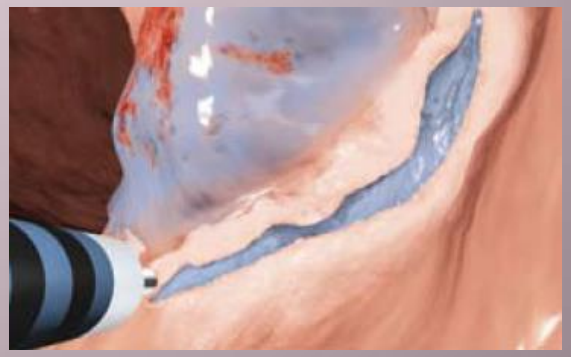

Endoscopic submucosal) dissection: European Society of Gastrointestinal Endoscopy (ESGE) Guideline

2015

Трансанальная эндоскопическая микрохирургия - ТЭМ

Bueß G.,
Chirurg 1984; 55:677-680

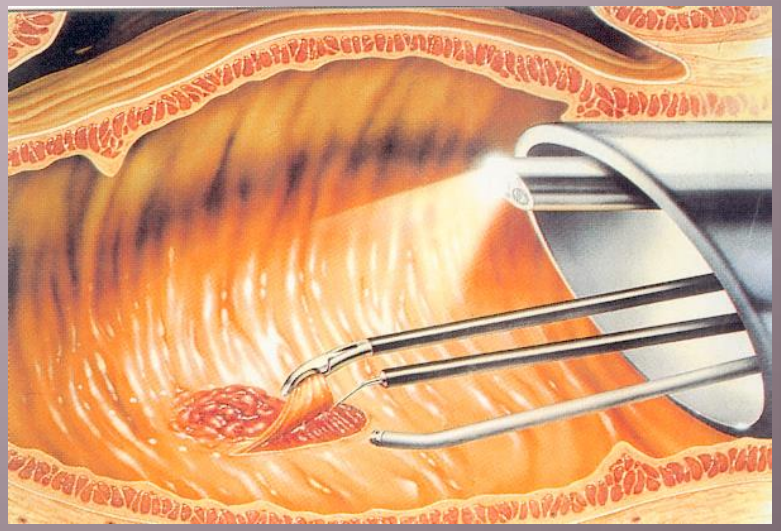

Метод позволяет:

С помощью специального операционного ректоскопа диаметром 40мм **чётко визуализировать опухоль, используя телескоп высокого разрешения и бимануально производить удаление опухоли с помощью набора специальных инструментов**

Что даёт ТЭМ по сравнению с эндоскопическими методами удаления опухолей ?

- Позволяет выполнить полностенное иссечение опухоли
- Облегчает удаление опухолей больших размеров
- Практически в 100% случаев позволяет удалить опухоль единым блоком
- Легче удаляются опухоли занимающие 1\3 окружности
- Проще удалять опухоли на складках Хьюстона и близко расположенные к анусу
- Возможность удаления лимфоузлов в мезоректуме
- Возможность стадирования опухоли
- Легче бороться с кровотечением
- Возможность полного закрытия раневого дефекта
- Уменьшает продолжительность оперативного вмешательства

Всё вышеперечисленное обеспечивает радикальное удаление опухоли при относительно минимальной травматичности вмешательства

Этапы оперативного вмешательства

- позиционирование больного на операционном столе
- введение ректоскопа в прямую кишку
- инсуфляция CO_2 в просвет кишки
- ревизия
- маркировка линии резекции
- иссечение опухоли в пределах визуально неизменённой ткани
- ушивание раны в поперечном направлении
- подготовка удалённого препарата к морфологическому исследованию

Позиционирование больного на операционном столе

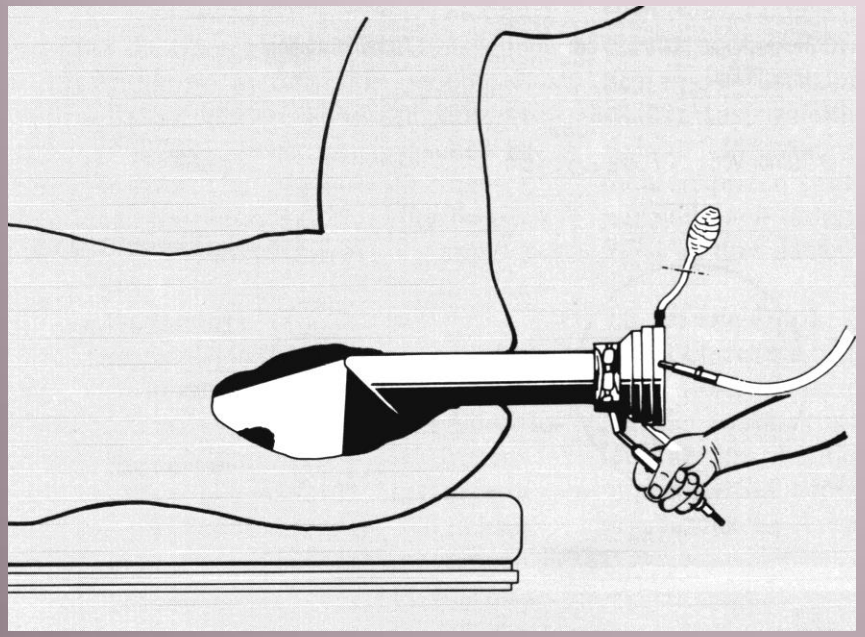

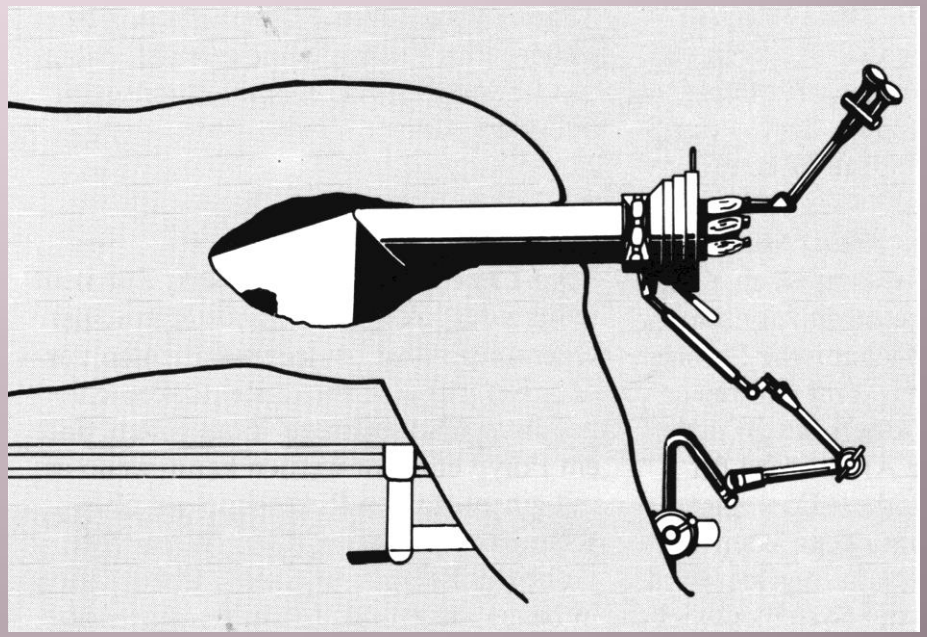

Позиционирование больного на операционном столе

Положение больного при локализации опухоли на передней стенке прямой кишки

Положение больного при локализации опухоли на правой стенке прямой кишки

Введение ректоскопа в прямую кишку

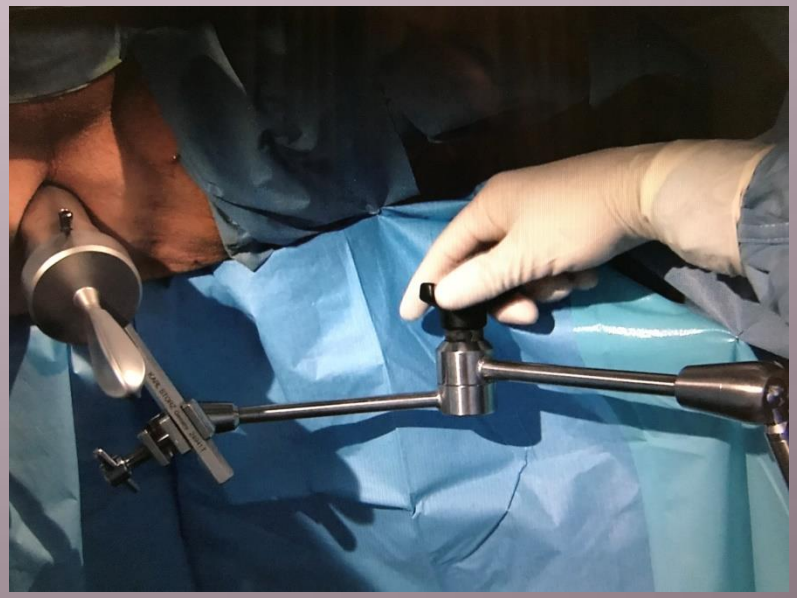

Инсуфляция CO_2 в просвет кишки

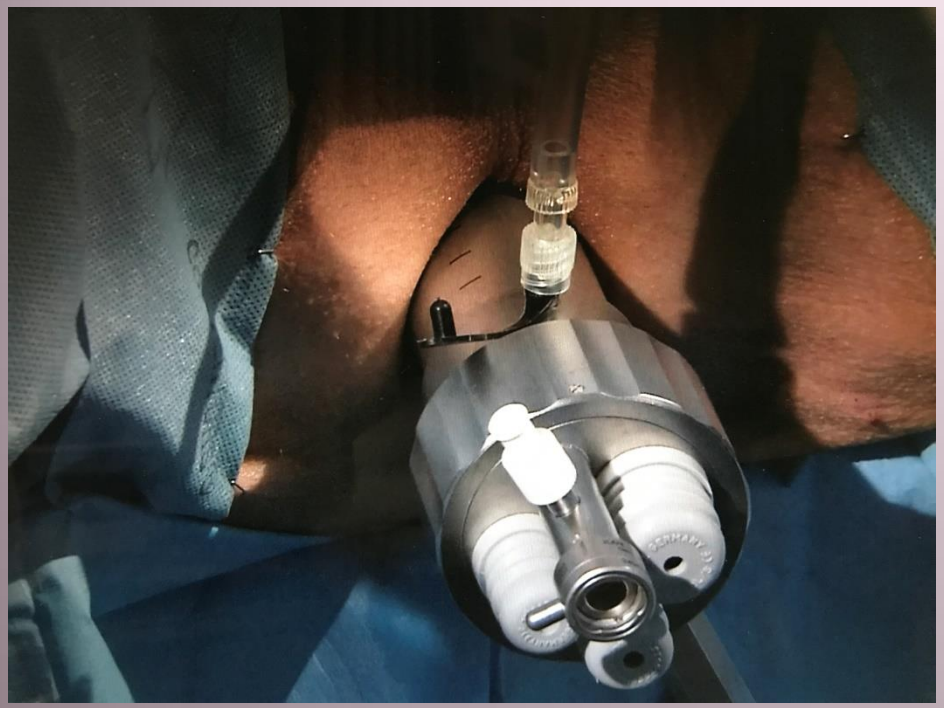

Маркировка линии резекции

Иссечение опухоли в пределах визуально неизменённой ткани

Ушивание раны в поперечном направлении

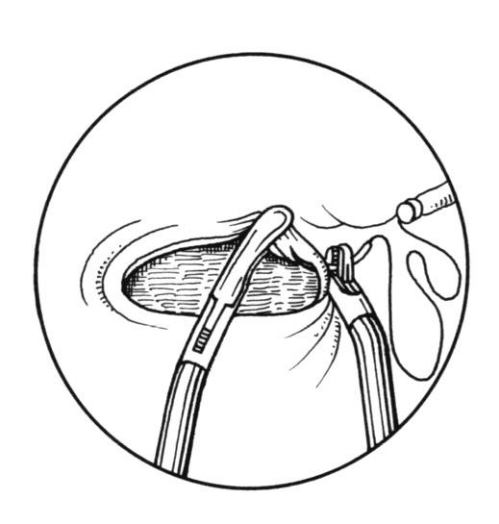

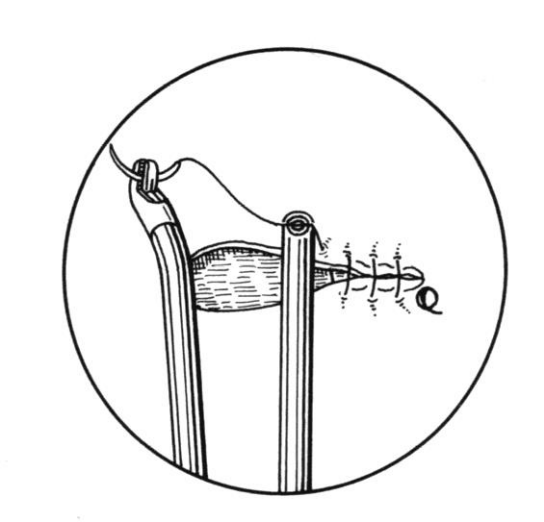

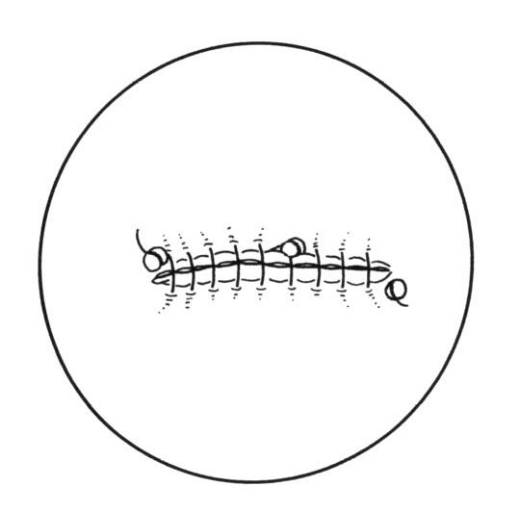

Окончательный вид ушитой раны

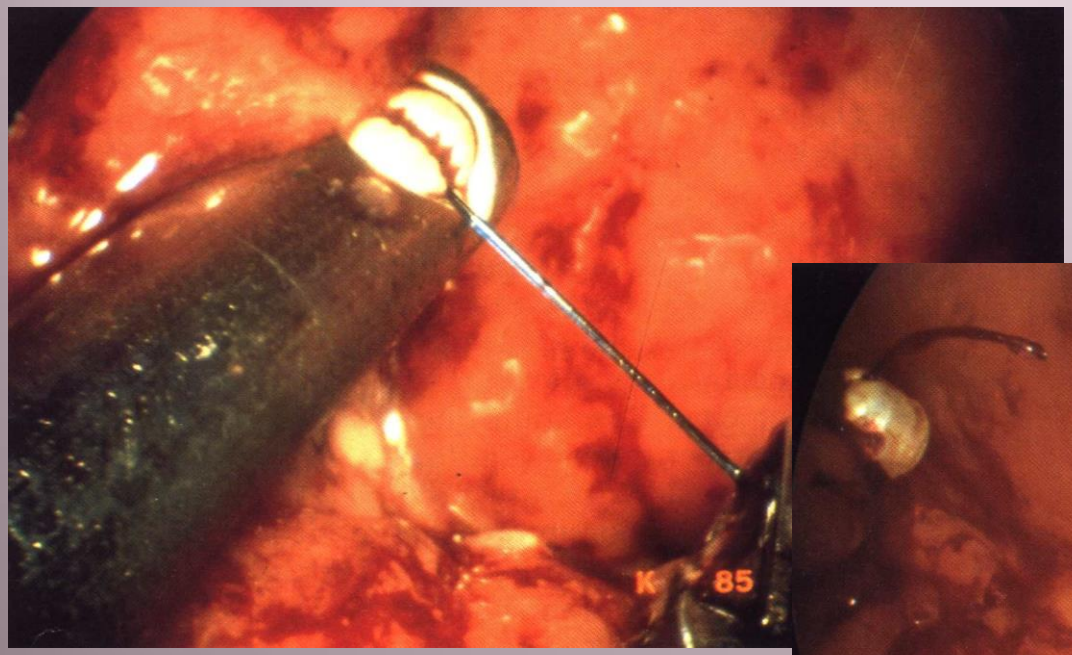

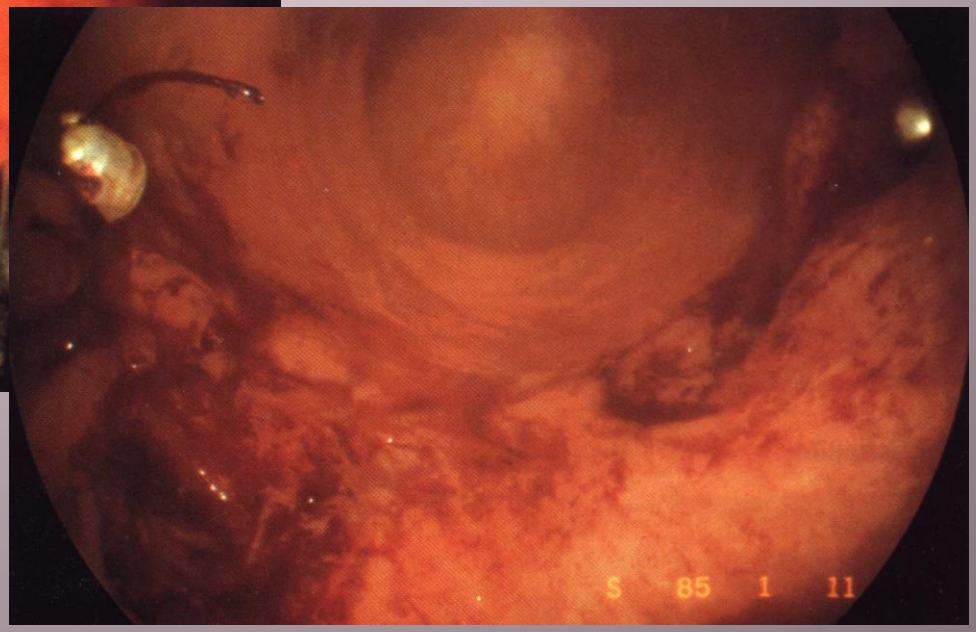

Подготовка удалённого препарата к морфологическому исследованию

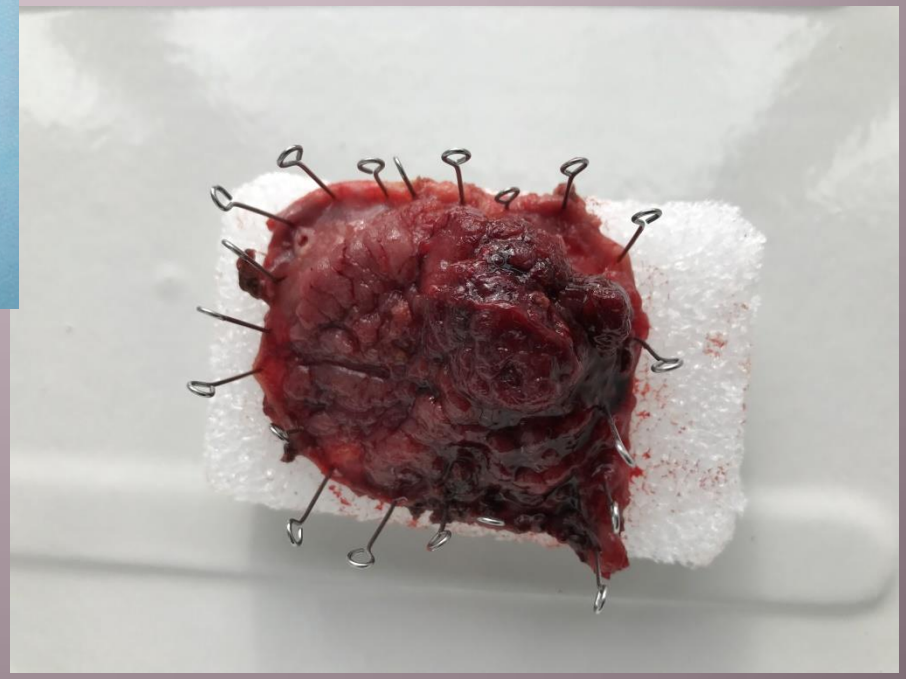

Опыт МРНЦ им. А.Ф.Цыба 2015-2017гг

24 трансанальных эндомикрохирургических операций

Сведения о прооперированных больных

Возраст 30-88 лет

Женщин 12

Мужчин 12

Доброкачественные опухоли 9

Злокачественные опухоли 15

6 больных, помимо опухолей в прямой кишке, имели другую онкологическую патологию

Обследование больных

Все больные были обследованы по стандартной схеме для патологии такого типа

Определяющие методы:

- Ректоскопия
- Гистологическое исследование биоптатов из опухоли
- Колоноскопия
- Трансректальное УЗИ
- МРТ органов малого таза
- СКТ органов грудной и брюшной полости

По результатам обследования больные со злокачественными опухолями были отобраны по следующим критериям:

- **глубина инвазиии в стенку кишки Tis – T2N0M0**
- **степень дифференцировки опухоли G1 – G2**
- **локализация опухоли до 14 см от зубчатой линии**
- **диаметр опухоли не более 6 см**

Все доброкачественные опухоли имели размер не менее 2 см

У всех отобранных больных функциональных нарушений прямой кишки не отмечалось

Данные об оперативном лечении

Локализация (см от ануса)	Медиана 7 (3-13)
Продолжительность операции (мин)	85 (40 - 180)
Вид обезболивания	Общяя комбинированная эндотрахиальная анастезия – 23 Спинальная анастезия - 1
Удаление препарата единым блоком	100%
R0-резекция	100%
Кровопотеря	Не более 40 мл
Интраоперационное осложнение	1(подозрение на перфорацию стенки кишки)
Послеоперационные осложнения	2 (1- подозрение на перфорацию стенки в\ампулярного отдела прямой кишки на 3 сутки; 1- расхождение швов раны)

Степень инвазии удалённых опухолей

Доброкачественные опухоли (не прорастали за пределы подслизистого слоя)	9
Ранние раки cTis	3
«Поверхностно» расположенные раки (аденокарцинома) cT1 sm1-2	6
«Глубоко» расположенные раки (аденокарцинома) cT1 sm 3 - cT2	2\4
Рецидивные опухоли (по данным морфологического исследования удалённых препаратов – стадия pT3a N0)	3

Данные о прооперированных больных

Койко-день в стационаре	5(3-15)
Функциональные изменения прямой кишки	Стойких, клинически значимых, не отмечено
Сроки наблюдения за больными	3-31мес.
Режим наблюдения за больными	Ректоскопия – 1 раз в 3 мес. - 1 год, далее 1 раз в 6 мес. МРТ – 1раз в 6 мес. в течение 2х лет
Послеоперационное лечение	1 больной (внутриполостная лучевая терапия СОД - 42гр)
Рецидивы	3

Наблюдение за больными раком прямой кишки

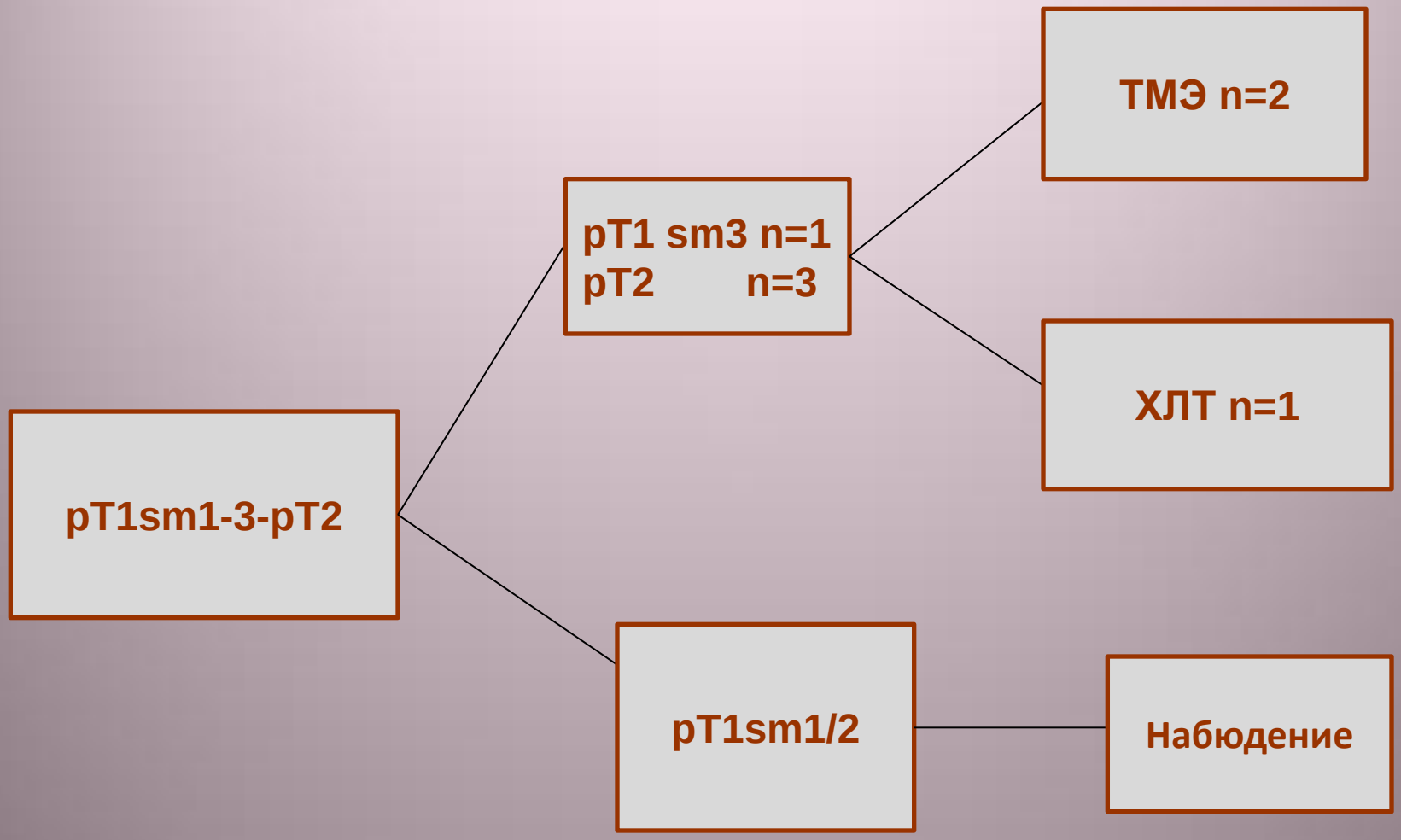

Рецидивы после ТЭМ

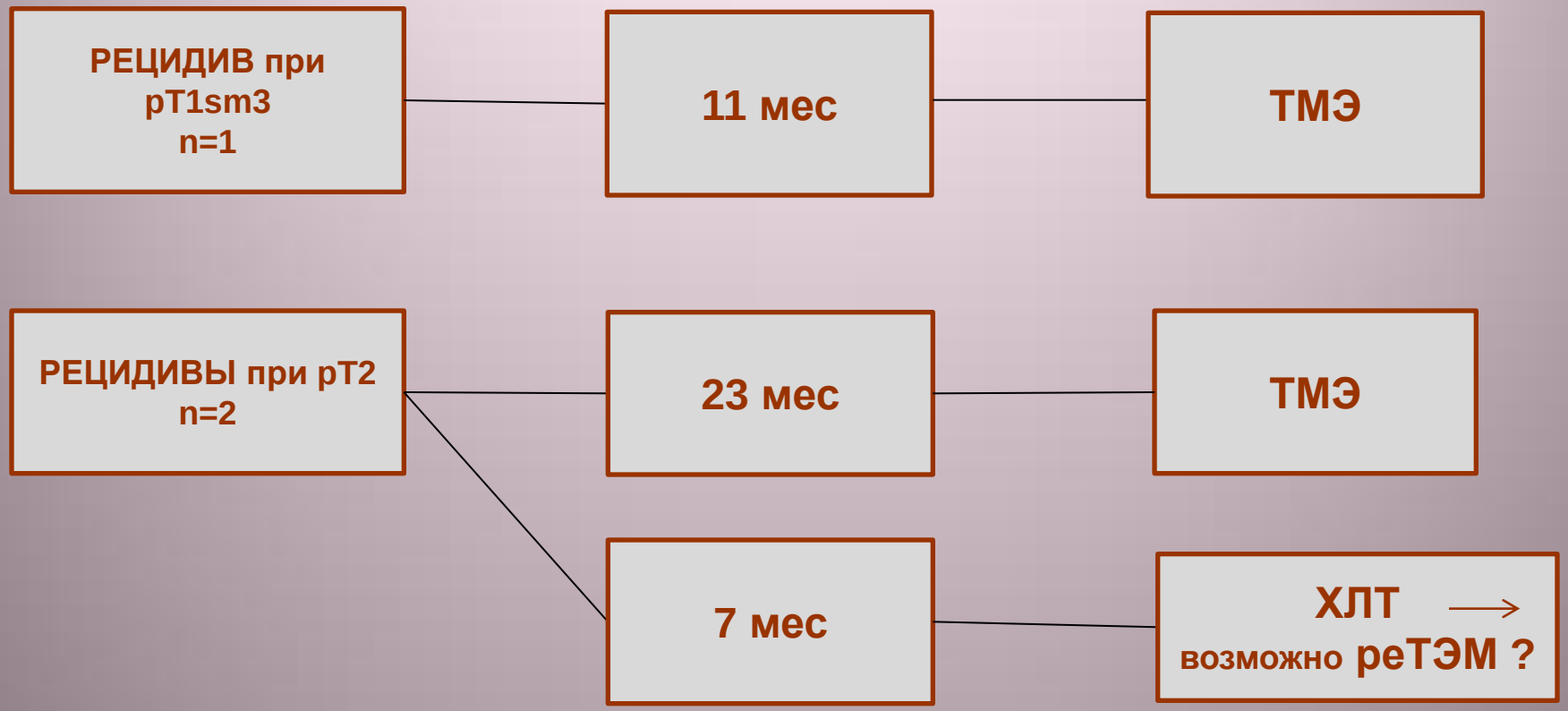

Все рецидивы обнаружены эндоскопически и подтвержены МРТ.

Заключение

ТЭМ полностенного иссечения опухолей прямой кишки является современным высокоэффективным методом хирургического лечения доброкачественных и ранних злокачественных опухолей прямой кишки.

Эффективность данной методики зависит от правильного отбора пациентов, высокопрофессионального мультидисциплинарного подхода к их ведению.

Благодарю за внимание!

Рекомендации:

Чаще смотрите в унитаз !